

# ODONTOPEDIÁTRIA



**ORIENTAÇÕES BÁSICAS**



**2021**



# FICHA CATALOGRÁFICA

Catálogo na fonte:  
Bibliotecária Elaine Freitas, CRB4: 1790

O26      Odontopediatria: orientações básicas [recurso eletrônico] / Viviane Colares  
[et al.]. – Recife: UFPE, 2021.  
65 p.; il.

Autores: Viviane Colares, Niedje Siqueira, Sônia Soares, Cintia Katz,  
Alice Kelly, Luciana Fontes, Kamila Azoubel.

Inclui referências.

ISBN : 978-65-00-19226-1

1. Odontopediatria. 2. Assistência Odontológica para Crianças. 3.  
Odontopediatria - orientações. I. Colares, Viviane. II. Título.

617.645 CDD (23.ed.)                      UFPE (CCS 2021 - 065)



**Universidade Federal de Pernambuco**  
Departamento de Clínica e Odontologia Preventiva  
Disciplina Odontopediatria

# EQUIPE



**Viviane  
Colares**



ORCID



**Niedje  
Siqueira**



ORCID



**Sonia  
Soares**



ORCID



**Cintia  
Katz**



ORCID



**Alice  
Kelly**



ORCID



**Luciana  
Fontes**



ORCID



**Kamila  
Azoubel**



ORCID

# SUMÁRIO



**ORIENTAÇÕES  
BÁSICAS PARA  
O ATENDIMENTO  
ODONTOLÓGICO  
DA CRIANÇA**

## 1. Abordagem do paciente infantil.

Viviane Colares

## 2. Exame do paciente infantil.

Luciana Fontes e Sônia Soares

## 3. As dentaduras decídua e mista.

Niedje Siqueira e Sonia Soares

## 4. Exame complementar de imagens para crianças.

Cintia Katz e Niedje Siqueira

## 5. Opções de tratamento da cárie em dentes decíduos.

Viviane Colares e Alice Kelly

## 6. Anestesia aplicada ao paciente infantil.

Kamila Azoubel

## 7. Exodontia de dentes decíduos- indicações e técnica operatória.

Luciana Fontes

## 8. Tratamento endodôntico de dentes decíduos.

Alice Kelly e Kamila Azoubel

## 9. Terapia medicamentosa para a criança.

Cintia Katz

1

# ABORDAGEM DO PACIENTE INFANTIL

Viviane Colares



A criança requer uma abordagem apropriada pelo cirurgião-dentista, favorecendo a relação profissional-paciente e contribuindo para o comportamento cooperativo. Faz-se necessário o conhecimento do desenvolvimento infantil, de forma que se saiba como proceder em cada faixa etária. A cada fase, a criança apresenta características próprias e necessidades diferentes, desde a primeira infância até a adolescência (**Quadro 1**).



**Quadro 1**

**Desenvolvimento físico e emocional da criança**

(GUEDES-PINTO, 2016; BÖNECKER, 2018)

Destaca-se que essa organização tem finalidade didática, podendo ocorrer variações significativas nas diferentes crianças.

<b>Menores de 3 anos</b>	Nessa idade observa-se desenvolvimento neuromotor, como andar, falar, pegar objetos e bater palmas. É importante avaliar aspectos da sociabilidade, capacidades cognitivas, brincadeiras e jogos. Nessa idade, a criança adquire consciência de si e do mundo, iniciando as reações de adaptação ou problemáticas. Nessa fase, é difícil obter a total cooperação para o atendimento odontológico. Até o final desse período, a maioria das crianças já consegue se expressar, entender e responder às perguntas.
<b>Pré-escolar</b>	A criança já domina a linguagem, é o período do “faz de conta”. Nesta fase, a criança expande a atividade motora ao máximo, testando os limites. Considerar o tempo de consulta nessa faixa etária para manter a cooperação, sendo necessário avaliar a tolerância para o planejamento do atendimento.
<b>Dos 6 aos 10 anos</b>	Nessa fase, a criança explora o pensamento, criando histórias e situações com realidade e fantasia.
<b>A partir dos 10 anos</b>	Dedica-se cada vez mais às atividades intelectuais. As atividades físicas, nos esportes ou artes podem reduzir gradativamente. Importante avaliar a atitude do adolescente com relação aos cuidados com a saúde.

Outro aspecto importante a considerar no atendimento do paciente infantil é a participação da família no ambiente odontológico. O adulto que acompanha o paciente fornece informações importantes, assim como influencia o comportamento da criança.

A abordagem da criança no consultório odontológico tem como objetivo substituir o comportamento resistente pelo cooperativo, reduzir o nível de medo e aumentar a capacidade de enfrentamento do paciente infantil. Assim, é essencial o estabelecimento de uma relação de confiança e respeito entre profissional-paciente-família (CORREA; COSTA e COLARES, 2013).



## A abordagem cognitiva-comportamental tem os seguintes princípios:

(CORREA; COSTA  
e COLARES, 2013)

- 1** Estimular o acompanhamento periódico em consultas educativas / preventivas;
- 2** Identificar pensamentos negativos e antecipar explicações sobre o que será realizado e o que ela poderá sentir, usando vocabulário simples e amistoso;
- 3** Fortalecer o vínculo com a família;
- 4** Aprendizado passo a passo (exposição gradual);  
Técnicas de reforço positivo.
- 5** Fazer uso das técnicas de abordagem do comportamento das crianças (Quadro 2).

Quadro 2

Técnicas de abordagem do comportamento da criança.

Dizer-mostrar-fazer	Consiste na descrição verbal pelo dentista para a criança do que vai ser realizado, seguida da demonstração e finalmente a execução do procedimento
Distração	Consiste em mudar a atenção da criança do que ela percebe como desagradável ou ameaçador. A distração pode ser aplicada através de música, histórias, figuras, filmes, entre outros.
Modelagem	Consiste em aprendizado pela observação, indicada para crianças apreensivas que podem assistir ou observar outra criança em atendimento.
Controle da voz	Através do controle do tom e intensidade da voz do profissional, associado à expressão facial, pode-se deixar claro para a criança a aprovação ou desaprovação de seu comportamento.
Comunicação	Através da explicação verbal e uso de comunicação não-verbal é possível tranquilizar o paciente com palavras de conforto, expressões faciais, postura corporal e gestos com as mãos.
Contenção física	Elimina a tentativa da criança em evitar a experiência, prevenindo recusa ou fuga. Última alternativa, quando a criança não permite a realização dos procedimentos.


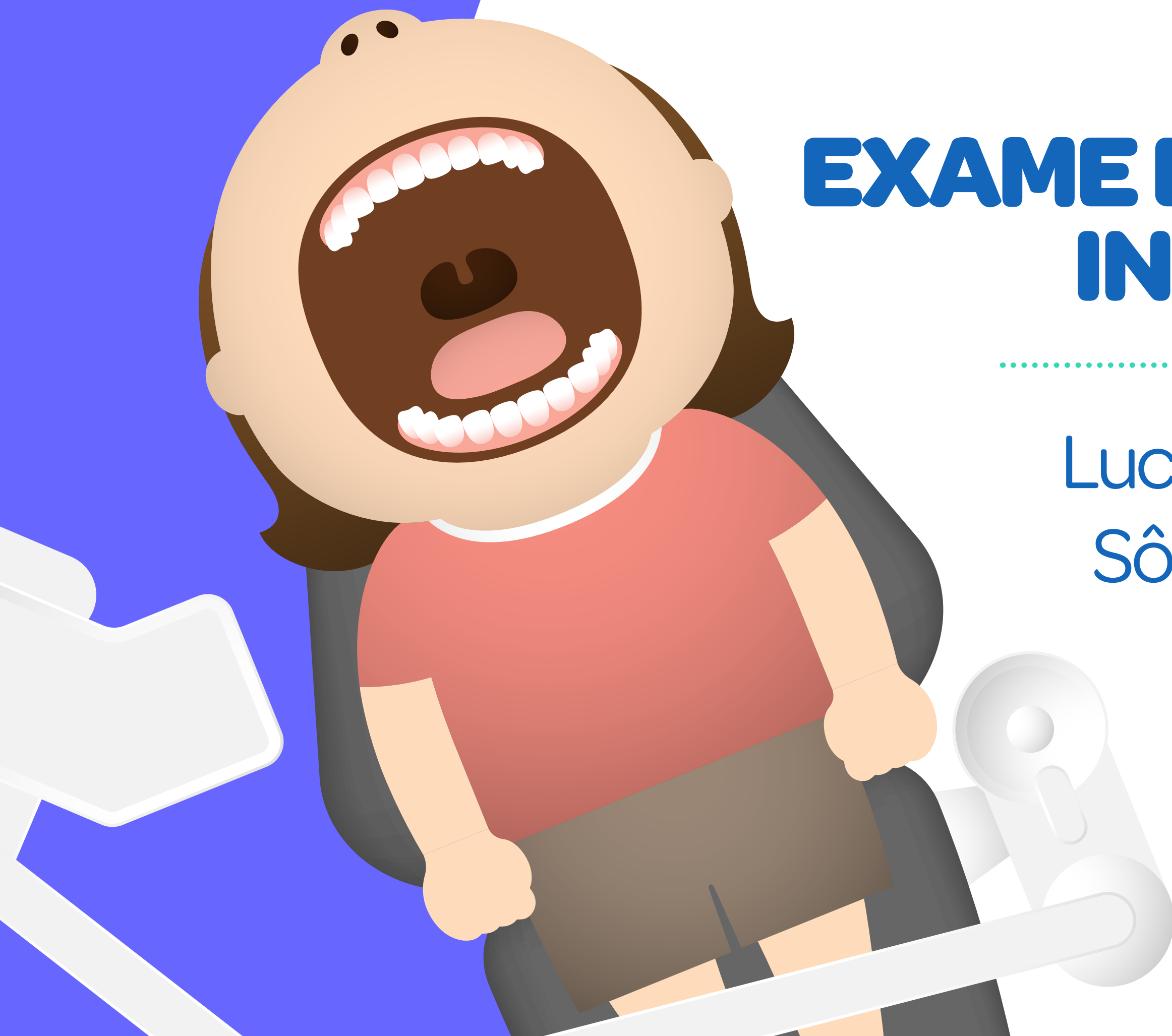


2

# EXAME DO PACIENTE INFANTIL

---

Luciana Fontes  
Sônia Soares



(GUEDES-PINTO, 2016;  
BÖNECKER, 2018)

O exame clínico da criança representa uma das etapas mais importantes para se estabelecer um diagnóstico correto e elaborar um plano de tratamento em acordo com as características, demandas e prioridades de atenção. Ele é constituído pela anamnese (**entrevista**), o exame físico (**geral, extrabucal regional e intrabucal**) e os exames complementares (**de imagens e laboratoriais, caso necessários**). Durante o atendimento na clínica odontológica são considerados os seguintes tipos de exame clínico: de **URGÊNCIA**, em atendimento de **ROTINA** e de **RETORNO** (Quadro 1).





## Tipos de Exames

(GUEDES-PINTO, 2016;  
BÖNECKER, 2018)

Em tempos de pandemia da COVID-19, com a adaptação a novos protocolos de Biossegurança e controle de infecção cruzada (SHARMA E JAIN, 2020).

### Quadro 1

#### Urgência

Anamnese, exame físico e de imagens (radiográfico) concisos, direcionados à queixa principal (área afetada).

#### Rotina

Anamnese, exame físico e exames complementares (mais abrangentes ou completos).

#### Retorno

Atualização da anamnese e do exame físico (exames complementares, quando necessários).

### Anamnese - entrevista de forma sistemática e com roteiro pré-estabelecido:

(GUEDES-PINTO, 2016; BÖNECKER, 2018)

**Observação:** Existe um Termo de Consentimento Livre e Esclarecido (TCLE) a ser assinado pelo acompanhante da criança. Este deverá ser maior de idade e possuir um vínculo de parentesco (ou condição de responsável legal). Também ter a possibilidade de responder ao que se pede.

- 1 Identificação do paciente;
- 2 Queixa principal;
- 3 História: familiar, médica e odontológica;
- 4 Hábitos: de higiene, alimentares e deletérios ou nocivos;
- 5 Questionamentos mais direcionados para a faixa etária: carteira de vacinação atualizada, história da gestação materna e amamentação, se é a primeira consulta no dentista e posição que ocupa na escala familiar (filho único, mais velho ou mais novo, entre outros).





## Exame Físico

(GUEDES-PINTO, 2016;  
BÖNECKER, 2018)

Em tempos de pandemia da COVID-19, com a adaptação a novos protocolos de Biossegurança e controle de infecção cruzada (SHARMA E JAIN, 2020).

### Quadro 2

<b>Geral</b>	Observar a criança desde o primeiro contato, particularmente: estatura, peso, movimentos, linguagem, mãos e pele.
<b>Extrabucal Regional</b>	Cabeça, olhos, orelhas, nariz, pescoço e região da Articulação Temporomandibular (ATM).
<b>Intrabucal ou Intraoral</b>	Tecidos moles (palato, orofaringe, língua, lábios, periodonto, assoalho bucal e mucosa jugal), oclusão (se na dentadura decídua: o tipo de arco, relação entre os dentes caninos, entre os segundos molares decíduos e presença e classificação de más oclusões e contatos prematuros. Na dentadura mista: a relação entre os dentes caninos e os primeiros molares permanentes, além da presença e classificação de más oclusões e contatos prematuros) e dentes (manchas brancas ou escurecidas, lesões de cárie, anomalias, traumatismos dentoalveolares, raízes residuais, erosão/abrasão, entre outros).

## Avaliação da placa e sangramento gengival inicial e final

(GUEDES-PINTO, 2016;  
BÖNECKER, 2018)

Lembrar aos responsáveis  
que tragam a escova  
de dentes da criança.

### Verificar índice de placa visível – IPV

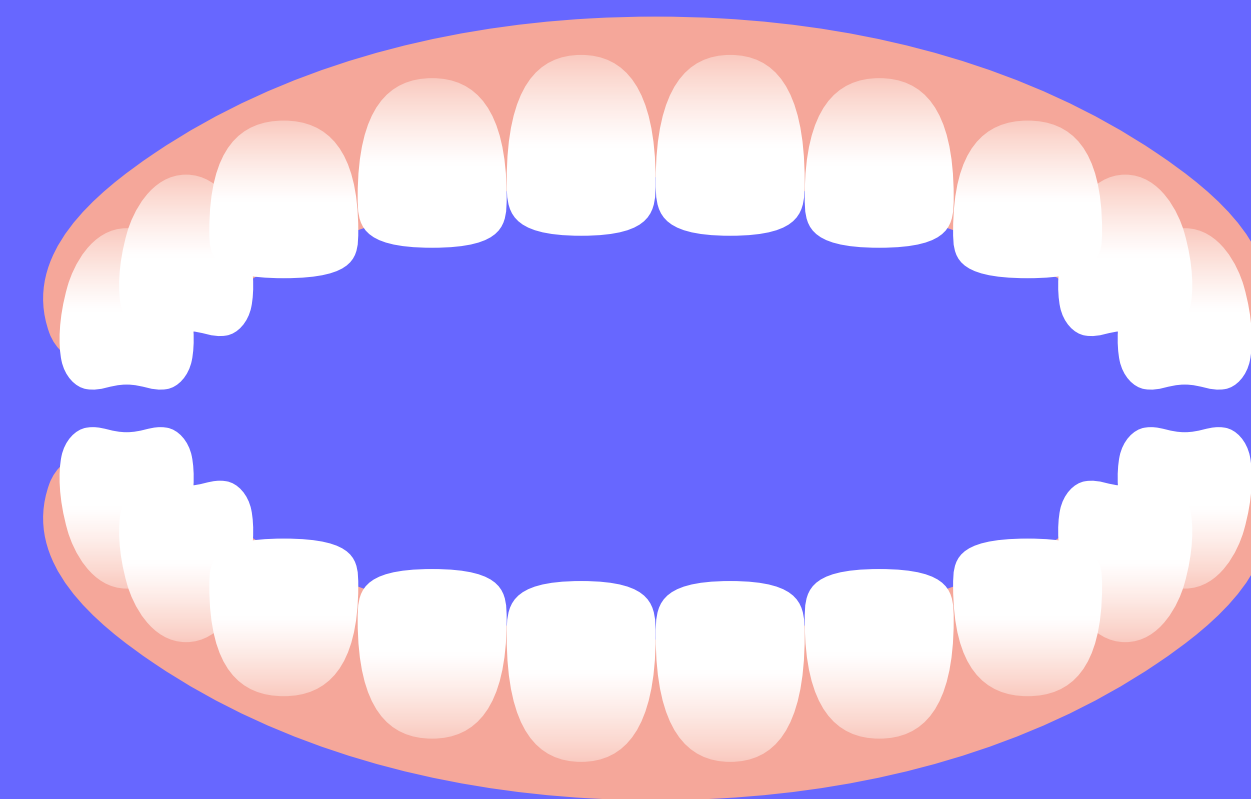
#### Calcular o IPV:

número de dentes presentes no índice com  
placa x 100 número de dentes presentes no índice

### Verificar índice de sangramento gengival – ISG

#### Calcular o ISG:

número de dentes presentes  
no índice com sangramento x 100  
número de dentes presentes no índice






**Exames complementares:** realização das radiografias iniciais (periapicais, interproximais ou panorâmicas), solicitadas quando indicadas.

**Preenchimento do odontograma:** circular o dente presente (de **vermelho** a face do dente com cárie ou com restaurações provisórias ou insatisfatórias; em **azul** a face com restauração adequada; / indicação de exodontia; S dentes com selantes; X dentes extraídos). Também preencher o CPO-D e ceo-d.

(GUEDES-PINTO, 2016;  
BÖNECKER, 2018)

**Plano de tratamento:** Lista organizada dos procedimentos (por etapas, com cronograma e detalhado também nos materiais), considerando o tratamento dos problemas encontrados e a elaboração de um programa preventivo relacionado à cárie dentária, doença periodontal e má oclusão. Pode ser iniciado pelas urgências, por ordem de complexidade ou por quadrante sextante. Os dentes permanentes representam prioridades de tratamento.

Haverá uma adequação desse plano, durante a vivência da pandemia da COVID-19 (SHARMA e JAIN, 2020).

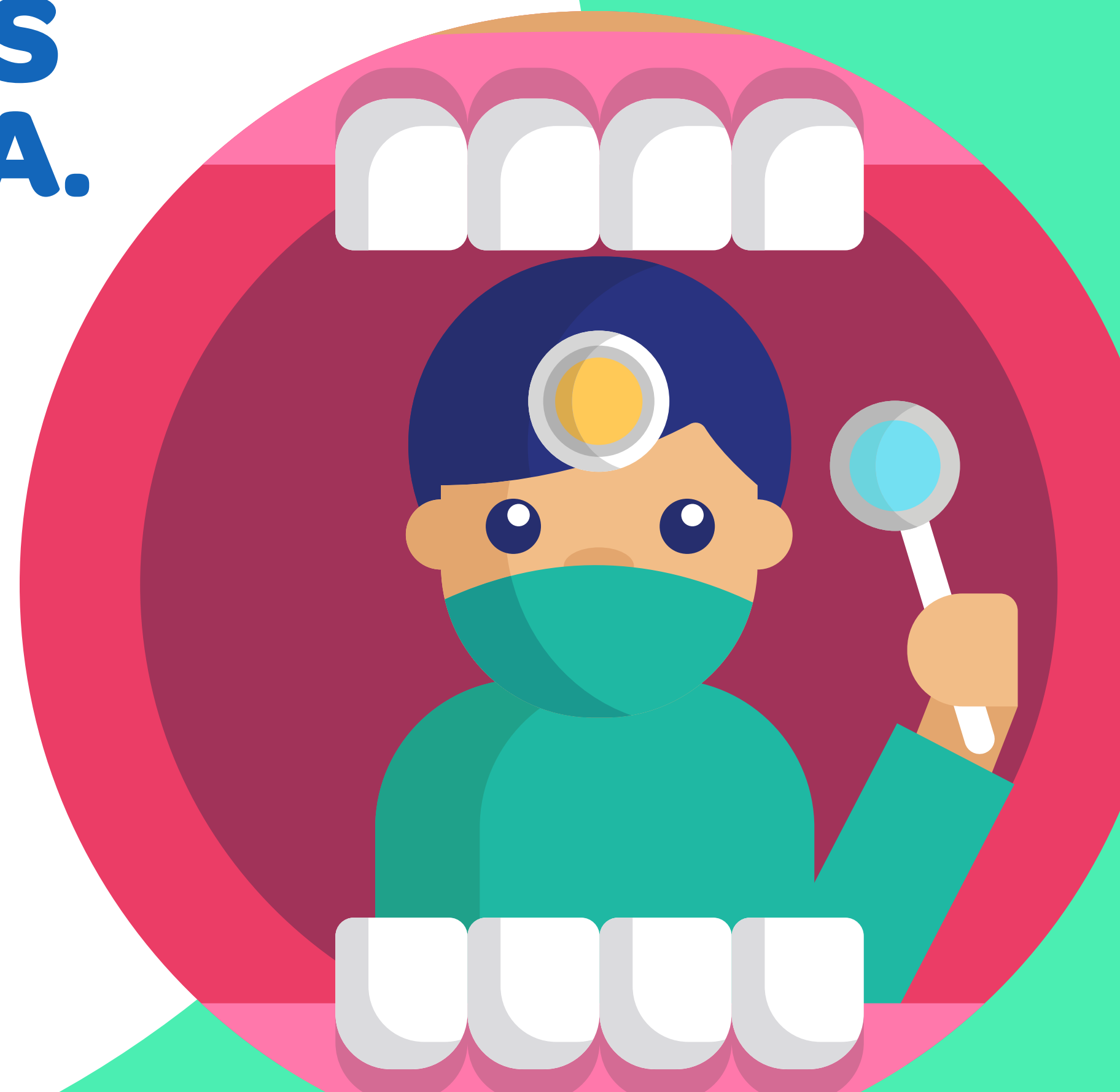

3

## AS DENTADURAS DECÍDUA E MISTA.

---

Niedje Siqueira  
Sônia Soares



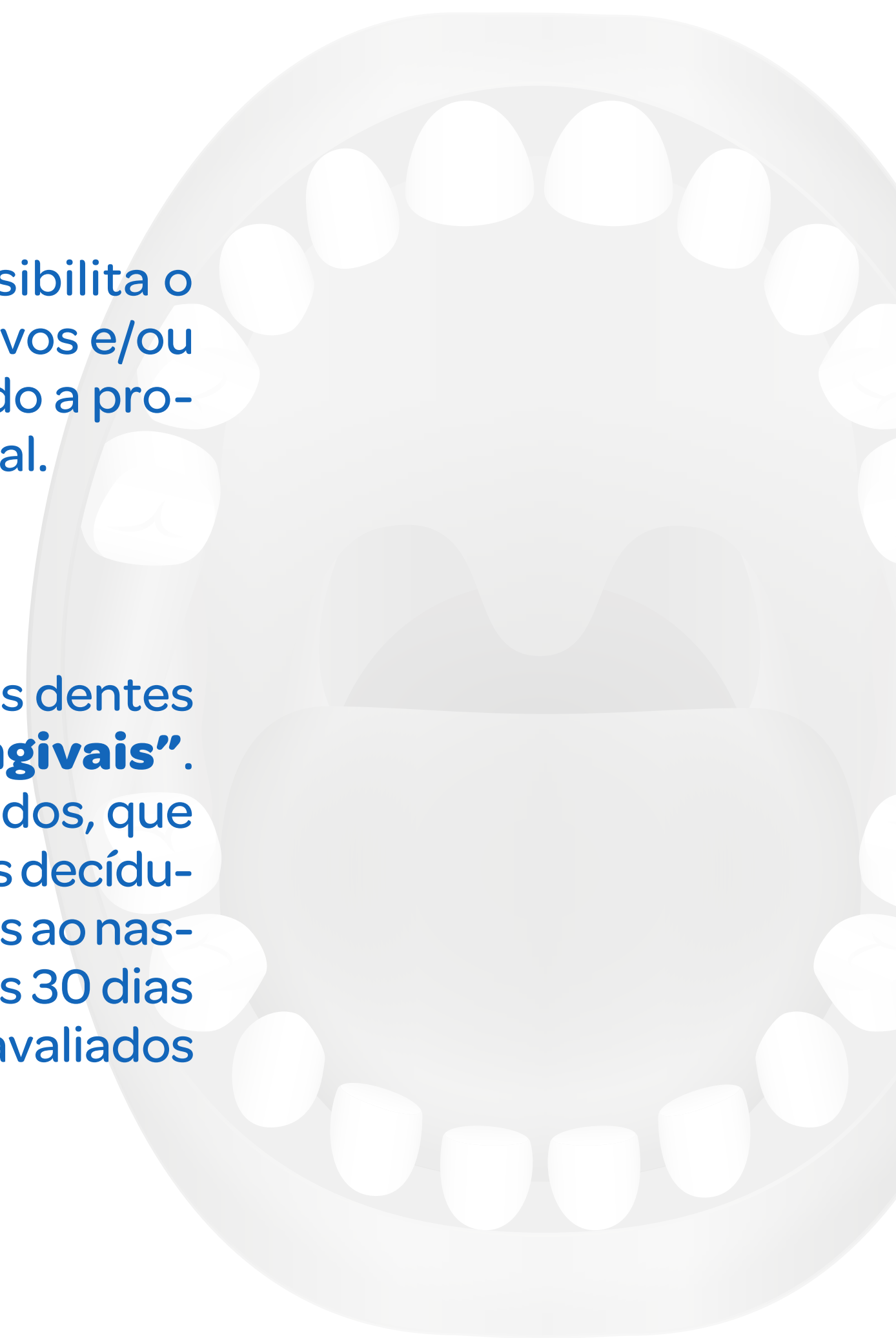
## Dentadura Decídua

(ABRÃO, 2014)

O conhecimento das características da dentição humana possibilita o monitoramento e o estabelecimento de procedimentos preventivos e/ou interceptadores durante as dentaduras decíduas e mista, visando a promoção da saúde bucal e o desenvolvimento de uma oclusão normal.

### Período pré-dental

Período compreendido do nascimento até o início da erupção dos dentes decíduos, também denominado de período dos **“Roletes Gengivais”**. Caracteriza-se por abaulamentos gengivais espessos e segmentados, que recobrem os processos alveolares onde estão os germes dos dentes decíduos em formação. Ocasionalmente observa-se a presença de dentes ao nascimento (**Dentes Natais**) e de dentes que irrompem nos primeiros 30 dias de vida (**Dentes Neonatais**), os quais devem ser criteriosamente avaliados para a tomada de decisão quanto à sua manutenção ou remoção.





Inicia-se, geralmente, por volta dos seis a oito meses após o nascimento e, aos 30 meses de vida, cerca de 70% das crianças apresentam todos os dentes decíduos irrompidos (TOLEDO, 2014). A cronologia de erupção dos dentes corresponde à época em que irrompem na cavidade bucal (Quadro 1) e a sequência de erupção é a ordem na qual os dentes irrompem na boca. Ambos os processos são bastante variáveis e podem ser afetados por fatores de ordem geral e de ordem local.

Erupção dos dentes decíduos

Dente	Inferior	Superior
Incisivo Central	8	10
Incisivo Lateral	13	11
Canino	16	16
Primeiro Molar	20	19
Segundo Molar	27	29

Sequência e cronologia de erupção dos dentes decíduos (em meses).

Logan e Kronfield e modificada por McCall e Schour (CORRÊA, 2017).

Há na literatura diversos estudos realizados em diferentes populações sobre a cronologia de erupção dos dentes decíduo. E, o ideal seria que cada população utilizasse a sua própria tabela (CORRÊA, 2017). A sequência de erupção apresentada no Quadro 1 é considerada favorável ao desenvolvimento da oclusão.

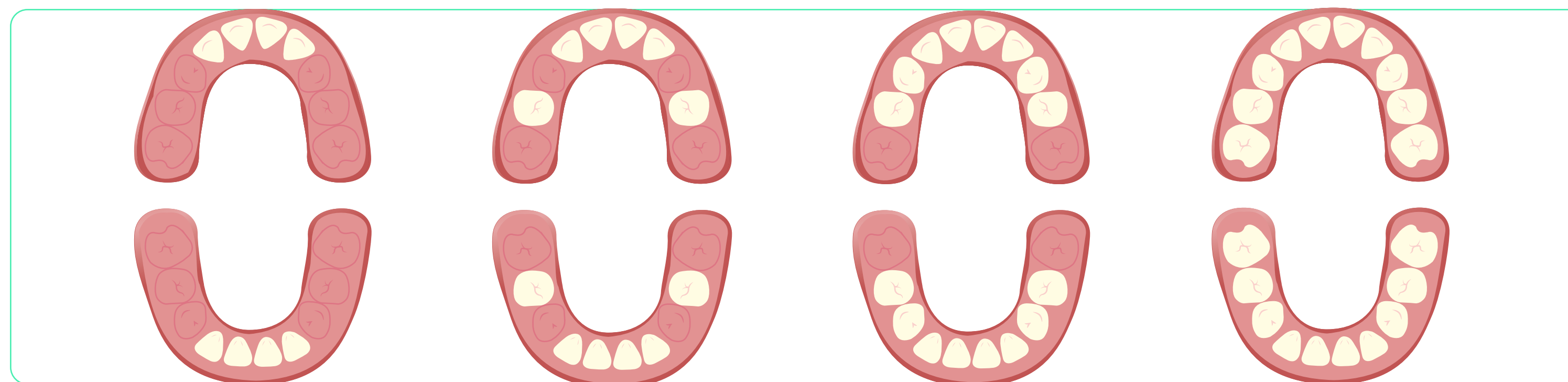O desenvolvimento da dentadura decídua pode ser dividido em **quatro fases (TOLEDO, 2014)**:

**Fase I** – Erupção dos Incisivos

**Fase II** – Erupção dos Primeiros Molares

**Fase III** – erupção dos Caninos

**Fase IV** – erupção dos segundos Molares



## Dentadura Decídua Madura

(CHEDID, 2013; TOLEDO,  
2014; GUEDES-PINTO, 2016)

Após a intercuspidação dos 2ºs molares decíduos, os arcos dentários atingem um estágio de maturidade capaz de cumprir as necessidades mastigatórias ao longo dos próximos anos. Essa fase ocorre entre os 2,5 anos e os 6 anos de idade e nela é possível identificar algumas características:

- A dentadura decídua é formada por 20 dentes, sendo 10 superiores e 10 inferiores.
- Frequentemente o arco dentário superior apresenta forma arredondada com dimensões transversais maiores que o arco inferior que tem formato em “U”.
- Dentes decíduos encontram-se verticalizados nas suas bases ósseas, sem as curvas de Spee e Wilson.
- Segundo Baume, os arcos dentários são classificados em:
  - Tipo I - os que apresentam espaços interdentais generalizados;
  - Tipo II - os que não apresentam espaços interdentais, podendo ou não possuir “espaços primatas”. Estes são espaços fisiológicos presentes na mesial dos caninos superiores e na distal dos caninos inferiores.

As relações entre as faces distais dos 2ºs molares decíduos superiores e inferiores determinam 3 tipos de plano terminal: Plano terminal **reto**, Plano terminal em **degrau mesial** para a mandíbula e Plano terminal em **degrau distal** para a mandíbula, que ocorrem, respectivamente, em 76%, 14% e 10% dos casos.



## Dentadura Mista

Consiste na fase do desenvolvimento dentário na qual dentes decíduos e permanentes estão simultaneamente presentes na cavidade oral. Nesta fase, que vai dos seis aos 12 anos, podemos identificar três períodos (TOLEDO, 2014):

**1º período Transicional** – erupção dos 1ºs molares e dos Incisivos permanente;

**Período Intertransicional** – durante este período, entre os 9 e 10 anos de idade, não ocorre erupção de dente algum;

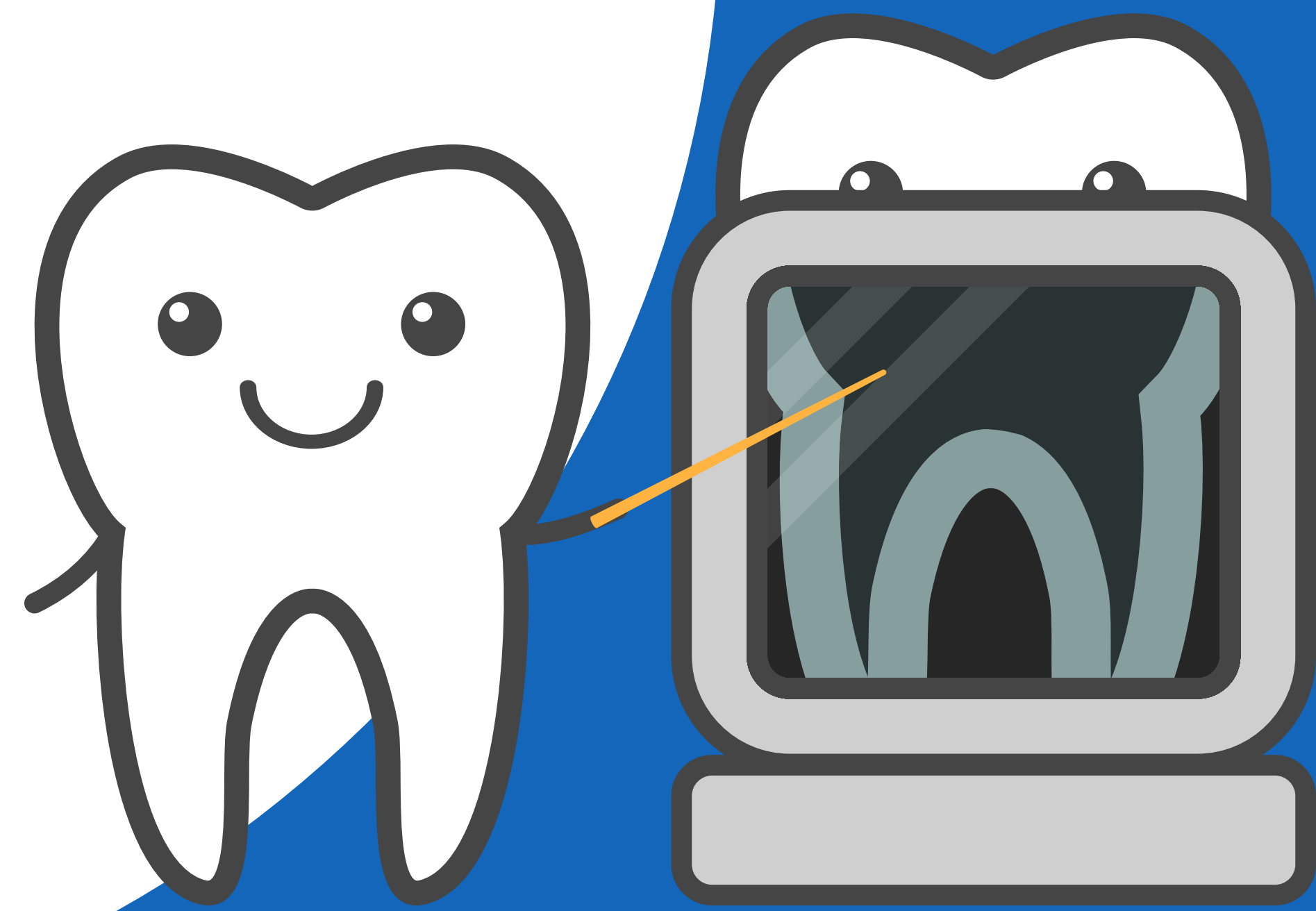
**2º período Transicional** – erupção dos pré-molares, caninos e 2ºs molares permanentes. A fase da dentadura mista termina com a esfoliação do último dente decíduo que, normalmente, é o canino superior.

A sequência mais favorável de erupção dos dentes permanente é a seguinte: Maxila = 6-1-2-4-5-3-7; Mandíbula = 6-1-2-3-4-5-7 (GUEDES-PINTO, 2016). A sequência de irrupção dos dentes permanentes é mais importante que a cronologia. Uma sequência desfavorável tende a diminuir o perímetro do arco dentário resultando em falta de espaço para o alinhamento dos dentes.

4

# EXAME COMPLEMENTAR DE IMAGENS PARA CRIANÇAS

Cintia Katz  
Niedje Siqueira



Os exames radiográfico e de imagem são complementares para a elaboração do diagnóstico e plano de tratamento. Estes exames só devem ser realizados ou solicitados após exame clínico e cuidadosa consideração das necessidades da criança. Da mesma forma, sua interpretação não deve ser realizada de maneira isolada.

(DUQUE, 2013;  
CORRÊA, 2017)

Principais indicações	Cuidados adicionais	Proteção da criança
Retenção prolongada de dente decíduo	Familiarizar a criança com o equipamento	Avental de chumbo e protetor de tireoide
Avaliação de restaurações	Orientá-la antes do posicionamento do filme	Filmes ultrarrápidos
Pesquisa de lesão cariosa interproximal ou oclusal	Regular angulação e tempo de exposição antes de posicionar o filme	Uso de posicionadores infantis, sempre que possível
Trauma	Filmes proporcionais ao tamanho da boca	Cuidados no processamento
Necessidade de terapia pulpar ou exodontia	Realizar primeiro as tomadas mais fáceis	Controle de qualidade da câmara escura
Avaliação do desenvolvimento e cronologia de erupção (estágios de Nolla)		
Patologias regionais		



Técnicas Intrabuciais -  
Bissetriz ou paralelismo  
(posicionadores)

(DUQUE, 2013; CORRÊA,  
2017)

As técnicas radiográficas empregadas para crianças são as mesmas utilizadas em adultos, entretanto algumas sofrem adaptações para favorecer o posicionamento e estabilização da película ou sensor.

Técnicas intrabuciais	Métodos de Localização
Periapical	<b>Técnica de Clark (maxila):</b> 1 tomada ortorradial e 1 tomada mesio/ distorradial
Interproximal	
Oclusal	<b>Método de Miller-Winter (mandíbula):</b> 1 tomada periapical e 1 tomada oclusal

**Técnicas  
modificadas  
para crianças  
em idade  
pré-escolar**

(DUQUE, 2013;  
CORRÊA, 2017)

**Técnica periapical anterior modificada:**

- Filme n.2 (adulto) posicionado no sentido transversal, com picote para a oclusal;
- A criança oclui com cuidado para não danificar o filme;
- Filme forma um ângulo de 30º com o plano horizontal;
- Região superior: cilindro na ponta do nariz – angulação 65 a 90º
- Região inferior: cilindro na sínfise mentoniana - angulação -45º

**Técnica periapical posterior modificada (Casati Alvares)**

- Dobra-se o filme n. 2 em seu longo eixo, ao meio ou dividindo-o em 3 partes.

A parte sensível fica para dentro da dobra;

Um rolete de algodão é fixado na parte que contém o picote, com fita adesiva.

Este rolete fixo servirá de apoio para mordida do paciente, durante a tomada radiográfica.

- O feixe de raio x deve ser dirigido para a região apical dos dentes, de maneira semelhante à técnica da bissetriz.

**Técnica interproximal com aleta de mordida:**

- Confecciona-se uma aleta de mordida com fita crepe ou esparadrapo de forma a dividir o filme/sensor em duas partes iguais, para contemplarem igualmente os arcos superior e inferior. Pode ser realizada com aletas pré-fabricadas
  - Posiciona-se o filme paralelamente aos dentes, ocluindo sobre a aleta.
- Angulação vertical de aproximadamente 8º em relação ao plano de Camper.

## Técnicas Extrabucais

(DUQUE, 2013;  
CORRÊA, 2017)

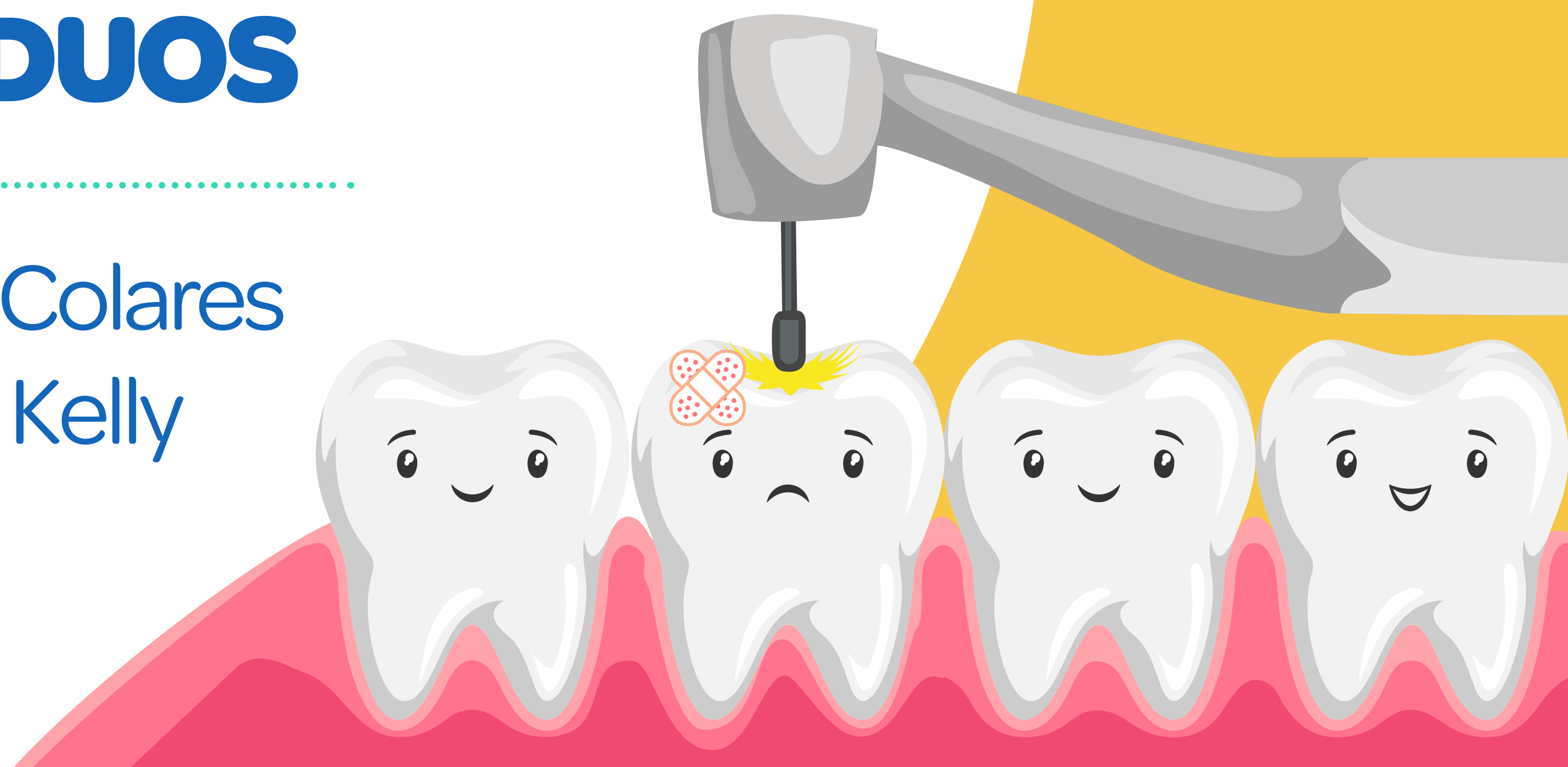- **Panorâmica** – indicada para crianças acima de 5 anos
- **Lateral de Fazzi (lateral de nariz)** – indicada em casos de traumatismos da região anterior (intrusão). Faz-se uma tomada da região lateral do nariz, posicionando um filme oclusal ou periapical lateralmente à face.
- **Imagem tomográfica em crianças:** ainda existe pouco conhecimento científico quanto às suas indicações em Odontopediatria. Deve-se considerar a dose elevada de radiação, sendo as crianças mais sensíveis. Em geral, é indicada para elucidar diagnósticos e para planejamentos cirúrgicos.



5

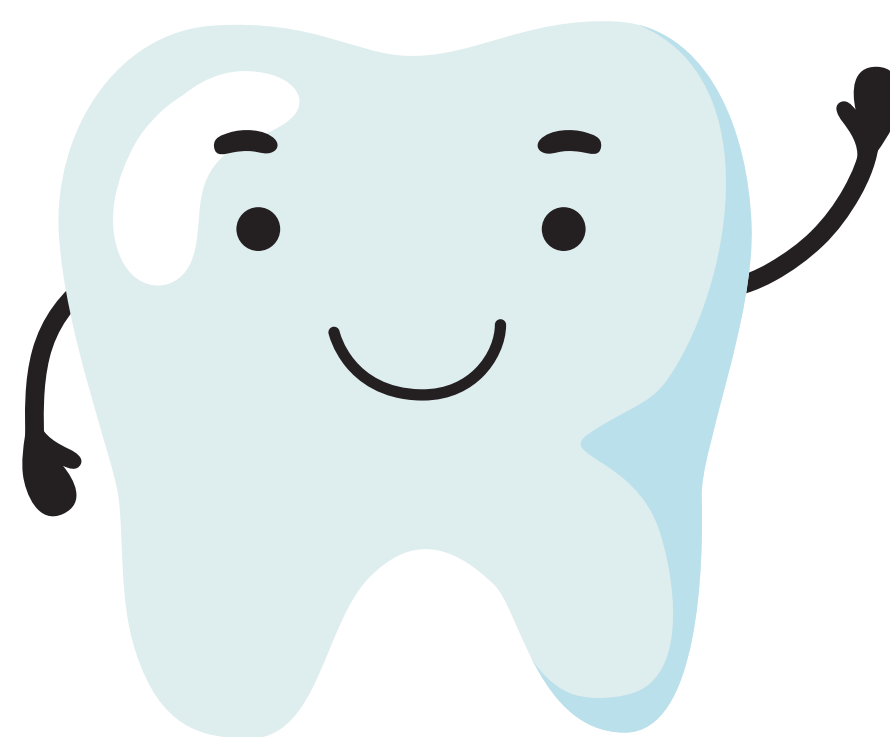
# OPÇÕES DE TRATAMENTO DA CÁRIE EM DENTES DECÍDUOS

Viviane Colares  
Alice Kelly



De acordo com os dados coletados no último levantamento nacional do SB Brasil 2010, a cárie dentária é um problema de saúde pública no Brasil, apesar de sua redução nos últimos anos. Observou-se que em crianças aos 5 anos de idade houve uma redução de 17% nos dentes decíduos cariados. No entanto, 80% destes dentes decíduos cariados não foram tratados (SB Brasil 2010, 2012). Destaca-se, assim, a necessidade de se prevenir a cárie em crianças, bem como tratar a doença já instalada.

Tem-se buscado uma abordagem menos invasiva, com preservação do tecido dental sadio. Um diagnóstico precoce permite a intervenção minimamente invasiva, fazendo uso de fluorterapia, selamento de fossulas e fissuras e restaurações atraumáticas.



## Técnica de Aplicação de selantes de ionômero de vidro (CIV)

(GUEDES-PINTO, 2016)

- 1 Profilaxia**
- 2 Isolamento relativo com roletes de algodão e colocação do sugador (ou isolamento absoluto)**
- 3 Condicionamento superficial realizado com o líquido do material ou com condicionadores especiais, à base de ácido poliacrílico de 10 a 15%. O produto é aplicado com penso de algodão ou aplicador tipo microbrush**
- 4 Lavagem (30 segundos) e secagem**
- 5 Manipulação do material (30 segundos)**
- 6 Aplicação do material e adaptação pela realização de pressão digital com luva vaselinada**
- 7 Proteção superficial com verniz apropriado ou vaselina sólida**
- 8 Avaliação da oclusão**



## Técnica de Restauração adesiva

(GUEDES-PINTO, 2016)

- 1 Isolamento absoluto**
- 2 Profilaxia com escova e pedra pomes**
- 3 Remoção do tecido cariado com curetas ou baixa rotação**
- 4 Condicionamento**
- 5 Lavagem e secagem**
- 6 Aplicação e polimerização do sistema adesivo**
- 7 Inserção incremental da resina composta e polimerização**
- 8 Aplicação do selante cobrindo a restauração e as fossas e fissuras remanescentes**

## Técnica de Restauração convencional com resina

(BARATIERI, 2011)

- 1 Anestesia**
- 2 Profilaxia e seleção da cor da resina**
- 3 Preparo cavitário**
- 4 Isolamento**
- 5 Ataque ácido**
- 6 Lavagem e secagem**
- 7 Aplicação do adesivo**
- 8 Inserção da resina com técnica incremental**
- 9 Ajuste Oclusal**
- 10 Acabamento e polimento**

## Técnica de Restauração Atraumática (ART)

(FRENCKEN e HOLMGREN, 1999)

O Tratamento Restaurador Atraumático (ART), cuja sigla vem do inglês Atraumatic Restorative Treatment, é caracterizado pela remoção do tecido cariado infectado com instrumentos manuais (curetas) e posterior inserção de material adesivo, sendo o Cimento de Ionômero de Vidro (CIV), o material de escolha.

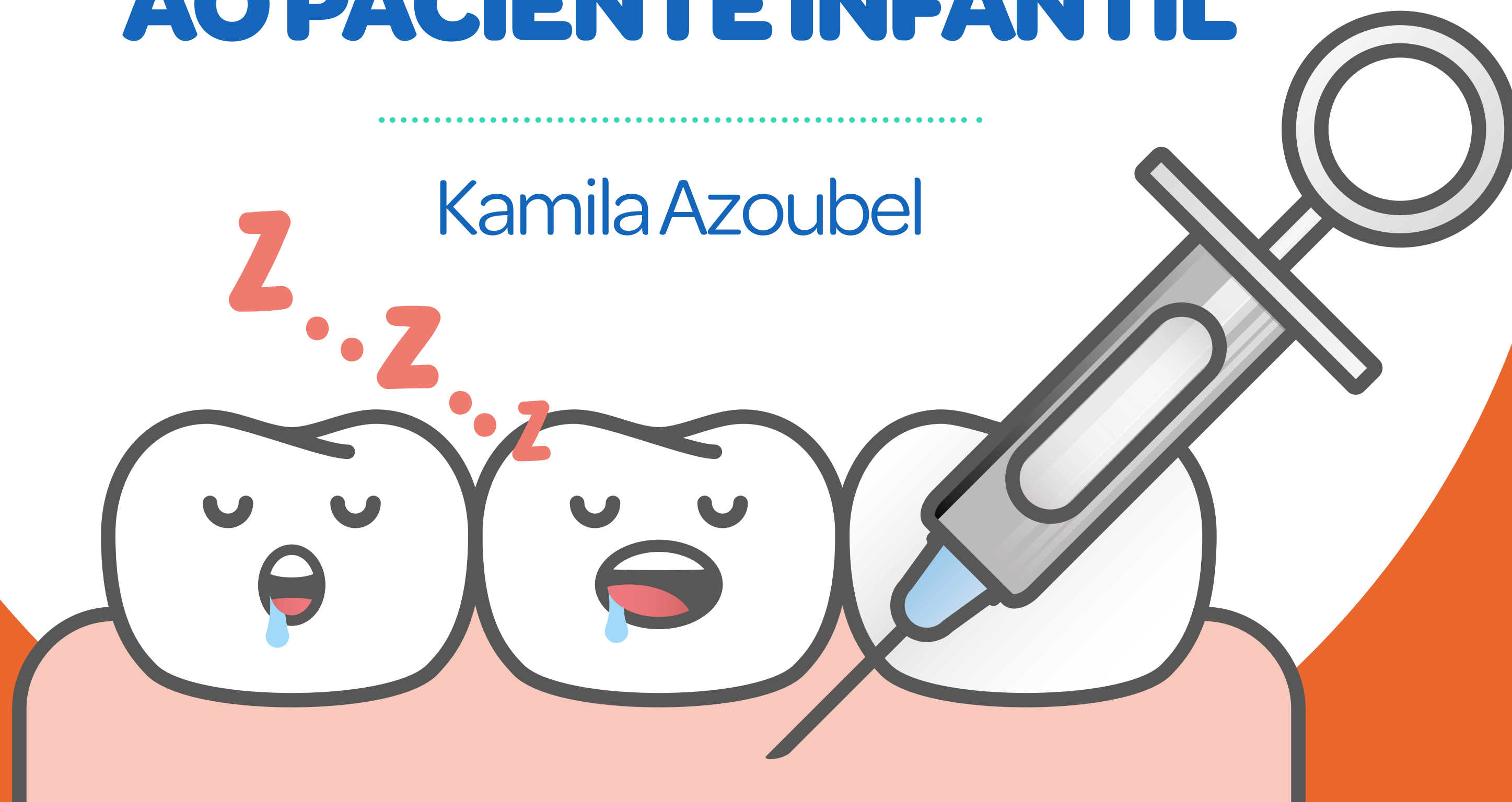
- 1 Isolamento relativo do campo operatório**
- 2 Acesso à cárie e a cavidade**
- 3 Remoção do esmalte sem suporte**
- 4 Remoção da dentina desmineralizada**
- 5 Limpeza da cavidade**
- 6 Limpeza da face oclusal**
- 7 Condicionamento da cavidade**
- 8 Lavagem com pelota de algodão embebida em água e secagem com pelota seca**
- 9 Manipulação do CIV e inserção de matriz de aço e cunha, se necessário**

- 10 Inserção do CIV**
- 11 Vaselina sobre a luva**
- 12 Pressão digital**
- 13 Remoção dos excessos**
- 14 Aguardar a presa**
- 15 Checar a oclusão**
- 16 Proteção com Vaselina**
- 17 Orientar o paciente a não comer por 1 hora**

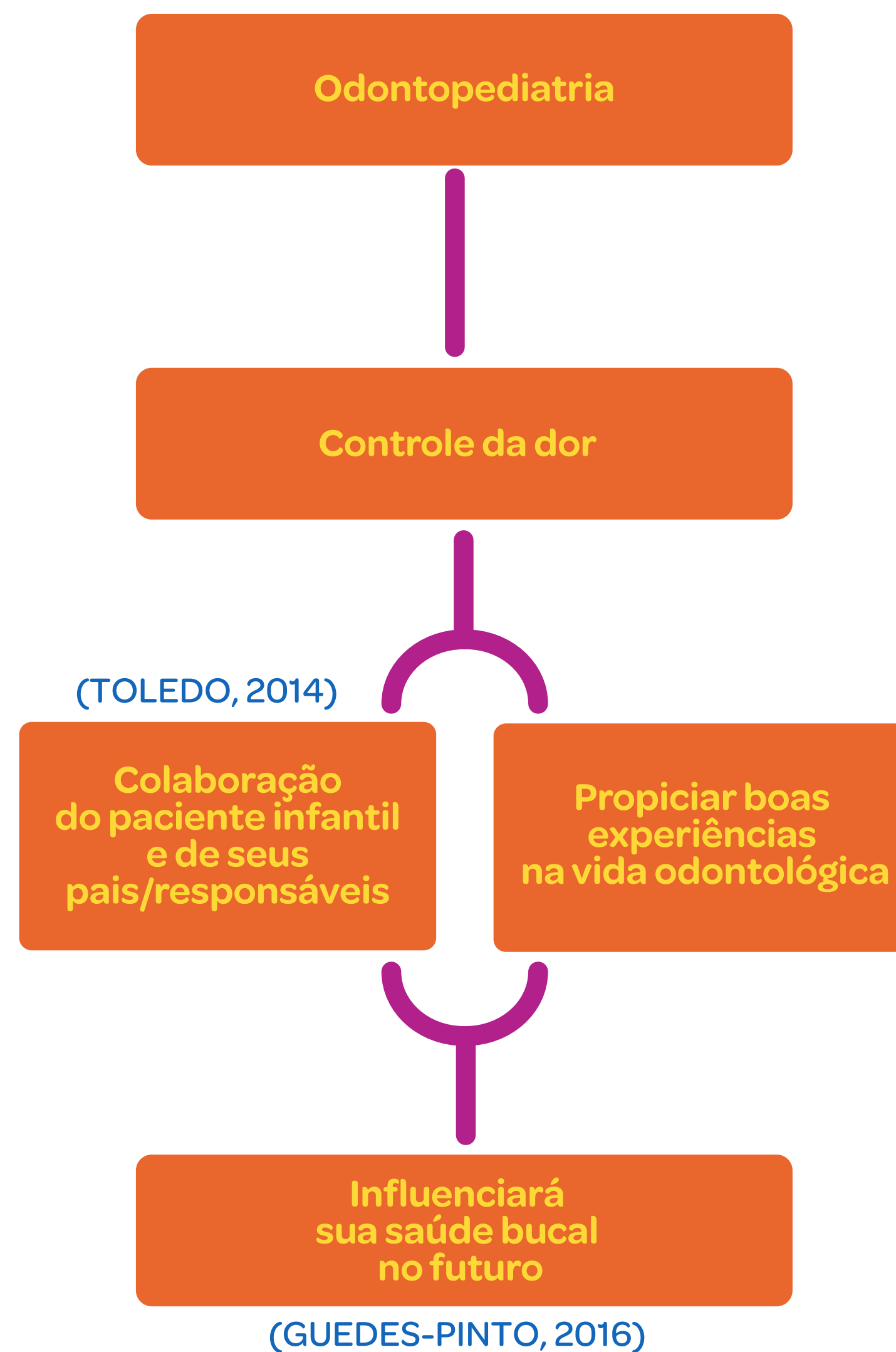
6

# ANESTESIA APLICADA AO PACIENTE INFANTIL

Kamila Azoubel







A anestesia local é indicada para todo e qualquer procedimento clínico que venha a provocar dor. E, contra-indicada para pacientes alérgicos aos diferentes anestésicos, pacientes com necessidades especiais sem condições de colaborar, na presença de anomalias que levem à abertura bucal limitada, anomalias cardíacas congênitas graves (DUQUE, 2013).

## Escolha do anestésico local

(DUQUE, 2013)

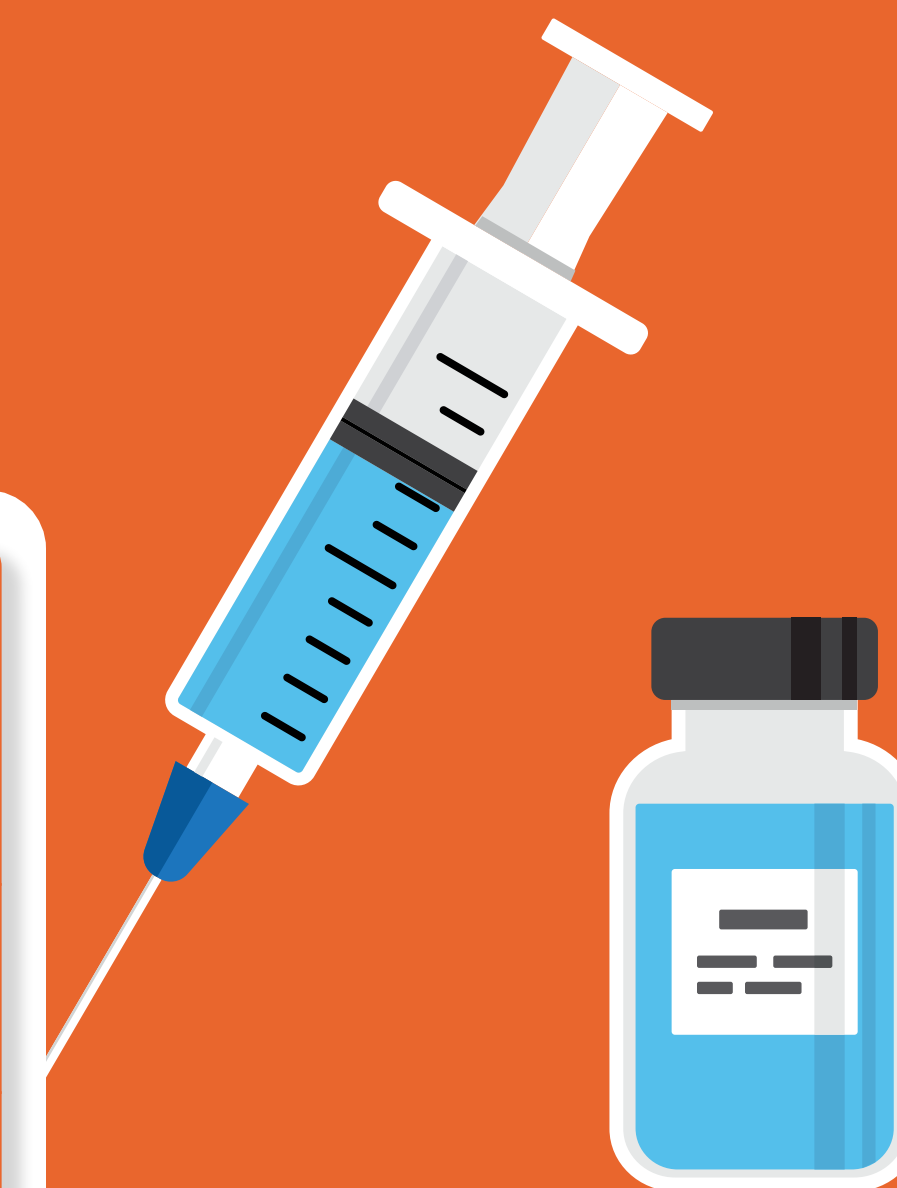- 1** Duração do procedimento odontológico
- 2** Necessidade de controle de sangramento durante o procedimento
- 3** Conhecimento das condições de saúde e histórico médico do paciente.



## Preparo psicológico infantil para anestesia

(DUQUE, 2013;  
TOLEDO, 2014;  
GUEDES-PINTO, 2016)

- 1** Explicar a criança que ela terá sensações diferentes da normal: formigamento, crescimento, mas que é transitório.
- 2** Evitar ao máximo palavras como DOR, AGULHA, PICADA.
- 3** Conversar durante todo o procedimento (contar uma história) e manter a tranquilidade profissional.
- 4** Observar os sinais vitais da criança.



## Cuidados da técnica anestésica

(DUQUE, 2013;  
TOLEDO, 2014;  
GUEDES-PINTO, 2016)

- Preparo prévio da bandeja (antes do paciente entrar na clínica) ou mesmo depois, mas sem que o paciente perceba o referido preparo;
- Agulha curta (nos casos da anestesia pterigomandibular) ou extra - curta (anestesia infiltrativa);
- Estabilização da cabeça (feita pelo colega que está auxiliando);
- Colocar, na agulha, rolo de algodão estéril pré-fabricado;
- Administração lenta da solução anestésica;
- Antecipar movimentos reflexos: O auxiliar deverá ficar atento a possíveis movimentos que a criança pode realizar durante a anestesia;
- Evitar reinjeção.



### Dose máxima permitida

Lidocaína a 2%  
com Noradrenalina  
1:50.000

4,4 mg/kg

Mepivacaína a 2% com  
Noradrenalina 1:100.000 ou  
Adrenalina 1:10.000

4,4 mg/kg

Prilocaína a 3%  
com 0,03 UI/mL  
de Felipressina

6,0 mg/kg

### Posologia

(MALAMED, 2004)

%	0,4	1	2	3	4
mg/tubete	7,2	18	36	54	72

#### Exemplificando:

Usando-se a prilocaína em uma criança com 25 quilos:  $25\text{Kg (peso da criança)} \times 6,0\text{mg/Kg (dose máxima permitida)} = 150\text{ mg}$  resultado deve ser dividido pela quantidade, em miligramas, de cada tubete. No caso da prilocaína a 3% corresponde a 54 mg/tubete, então,  $150/54 = 2,7$  tubetes.

### Tipo de anestésico

Peso da criança	Mepivacaína / Lidocaína a 2%	Prilocaína a 3%
15	1,8 tubetes	1,5 tubetes
25	3 tubetes	2,7 tubetes
30	3,5 tubetes	3,3 tubetes

Quadro de técnicas Anestésicas Mais Usadas em Odontopediatria

(DUQUE, 2013; TOLEDO, 2014; GUEDES-PINTO, 2016)

Indicação		Técnica	Cuidados
Pré-anestésico			
Anestesia Tópica	<ul style="list-style-type: none"><li>- Diminuir ou suprimir possível dor no momento da punctura da agulha.</li><li>- Previamente à remoção de dentes decíduos com raízes totalmente reabsorvidas, retidos somente pela mucosa gengival.</li></ul>	<ul style="list-style-type: none"><li>- Uso da pomada ou gel com cotonete, algodão ou gaze.</li><li>- A mucosa deverá estar seca.</li><li>- Usar uma pequena quantidade e deixar agir durante 2 minutos.</li></ul>	<ul style="list-style-type: none"><li>- Dar explicação ao paciente das sensações</li><li>- Os anestésicos tópicos são muito tóxicos e devem ser evitados nas regiões inflamadas ou com ulcerações.</li></ul>
Para dentes superiores e inferiores			
Anestesia Infiltrativa	<ul style="list-style-type: none"><li>- Arco superior</li><li>- região anterior ou posterior</li><li>- Arco inferior</li><li>- região anterior</li></ul>	<ul style="list-style-type: none"><li>- A anestesia é realizada no fundo de sulco vestibular (ápice do dente).</li><li>- Os tecidos devem ser estirados e tracionados contra a agulha.</li><li>- O bisel da agulha deverá estar voltado para o osso.</li></ul>	<ul style="list-style-type: none"><li>- Dentes decíduos e permanentes – Aplicar a solução anestésica usando uma AGULHA EXTRA-CURTA.</li></ul>

	Indicação	Técnica	Cuidados
Para dentes superiores			
Bloqueio do nervo alveolar superior	<ul style="list-style-type: none"> <li>- Complementação da técnica infiltrativa:</li> <li>- 20 molar decíduo e 10 molar permanente</li> </ul>	<ul style="list-style-type: none"> <li>- Ângulo de 45º com o plano oclusal com punção posterior ao 1º molar permanente</li> </ul>	
Para dentes inferiores			
Bloqueio do nervo alveolar inferior ou anestesia pterigomandibular	<ul style="list-style-type: none"> <li>- Nervo a ser anestesiado: Nervo dentário inferior e nervo lingual</li> <li>- Dentes decíduos e permanentes inferiores</li> <li>- Complementar com a anestesia infiltrativa para anestésiar o nervo bucal.</li> </ul>	<ul style="list-style-type: none"> <li>- Método direto (seringa na altura dos md do lado oposto)</li> <li>- Inclinação inferior da ponta da agulha</li> </ul>	<ul style="list-style-type: none"> <li>- O bloqueio do nervo dentário inferior não é contra - indicado no paciente infantil.</li> </ul>
Bloqueio do nervo bucal	<ul style="list-style-type: none"> <li>- É uma técnica anestésica complementar nos casos de exodontia de molares inferiores e colocação de grampos.</li> </ul>	<ul style="list-style-type: none"> <li>- Deverá ser feita com infiltração terminal no fundo de vestibulo, num ponto distal ao dente em questão.</li> </ul>	

	Indicação	Técnica	Cuidados
Complementares			
Anestesia interpapilar	<ul style="list-style-type: none"> <li>- Para complementar a anestesia infiltrativa.</li> <li>- Em casos específicos para a colocação de grampo ou matriz, preparo e fixação de coroa de aço.</li> </ul>	<ul style="list-style-type: none"> <li>- Aplicar após observado o efeito da anestesia infiltrativa.</li> <li>- A agulha deverá ser paralela à oclusal.</li> <li>- Introdução da agulha na papila vestibular, em direção à palatina.</li> <li>-Desviar de resistência óssea.</li> <li>-Observar isquemia da região palatina.</li> </ul>	
Anestesia intraligamentar	<ul style="list-style-type: none"> <li>- Técnica complementar à infiltrativa e de bloqueio.</li> <li>- Realizada para complementação em exodontias.</li> <li>- É mais confiável essa complementação para a obtenção do controle da dor, pela sua rapidez e facilidade de execução da técnica.</li> </ul>	<ul style="list-style-type: none"> <li>- Agulha colocada no sulco gengival, introduzida até encontrar resistência.</li> <li>- Devemos utilizar pouca quantidade de anestésico.</li> </ul>	



Complementares			
	Indicação	Técnica	Cuidados
Anestesia Intrapulpar	<ul style="list-style-type: none"><li>- Técnica complementar, durante terapia endodôntica, quando a tentativas de anestesia local falharam;</li><li>- Início rápido da anestesia.</li></ul>		<ul style="list-style-type: none"><li>- Dolorosa (necessária, nos casos de dor, duramente o procedimento operatório).</li></ul>
Infiltração na região palatina	<ul style="list-style-type: none"><li>- Complementar a anestesia infiltrativa no arco superior</li></ul>	<ul style="list-style-type: none"><li>- Através da papila<ul style="list-style-type: none"><li>- anestesia intrapapilar ou intraligamentar, até ser observada isquemia na região da anestesia</li></ul></li></ul>	<p>Em crianças a anestesia diretamente na região palatina não deve ser aplicada, pois é muito dolorosa</p>

## Complicações locais da anestesia local

(DUQUE, 2013;  
TOLEDO, 2014;  
GUEDES-PINTO, 2016)

### Complicações mais frequentes

Úlcera traumática

Trismo

Hematoma

Injeção intravascular

Paralisia Temporária

Escaras

Dor

Infecção

Isquemia da pele e da face

- infecção
- injeção no músculo
- traumatismo

Fratura da agulha

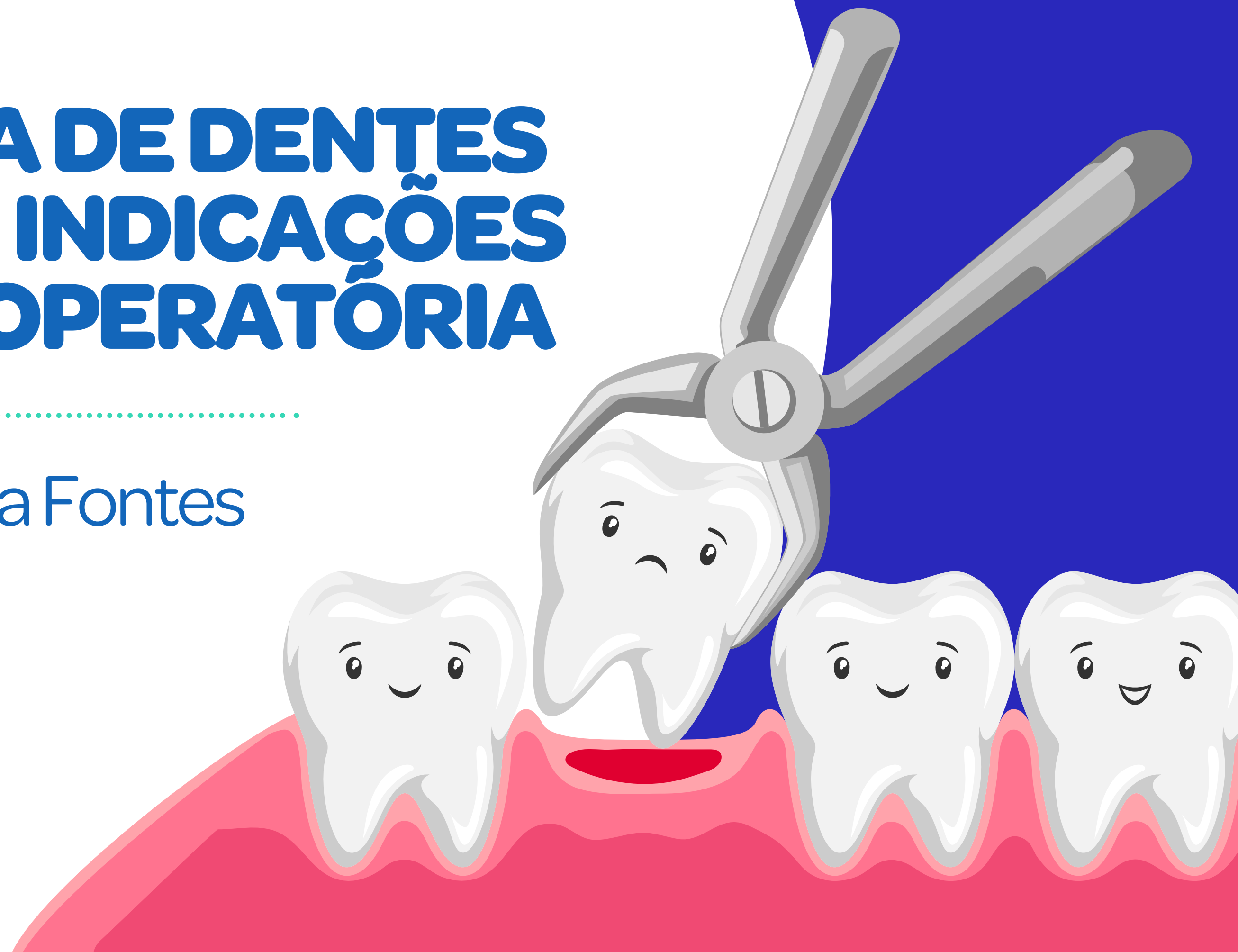Reações Alérgicas

7

# EXODONTIA DE DENTES DECÍDUOS - INDICAÇÕES E TÉCNICA OPERATÓRIA

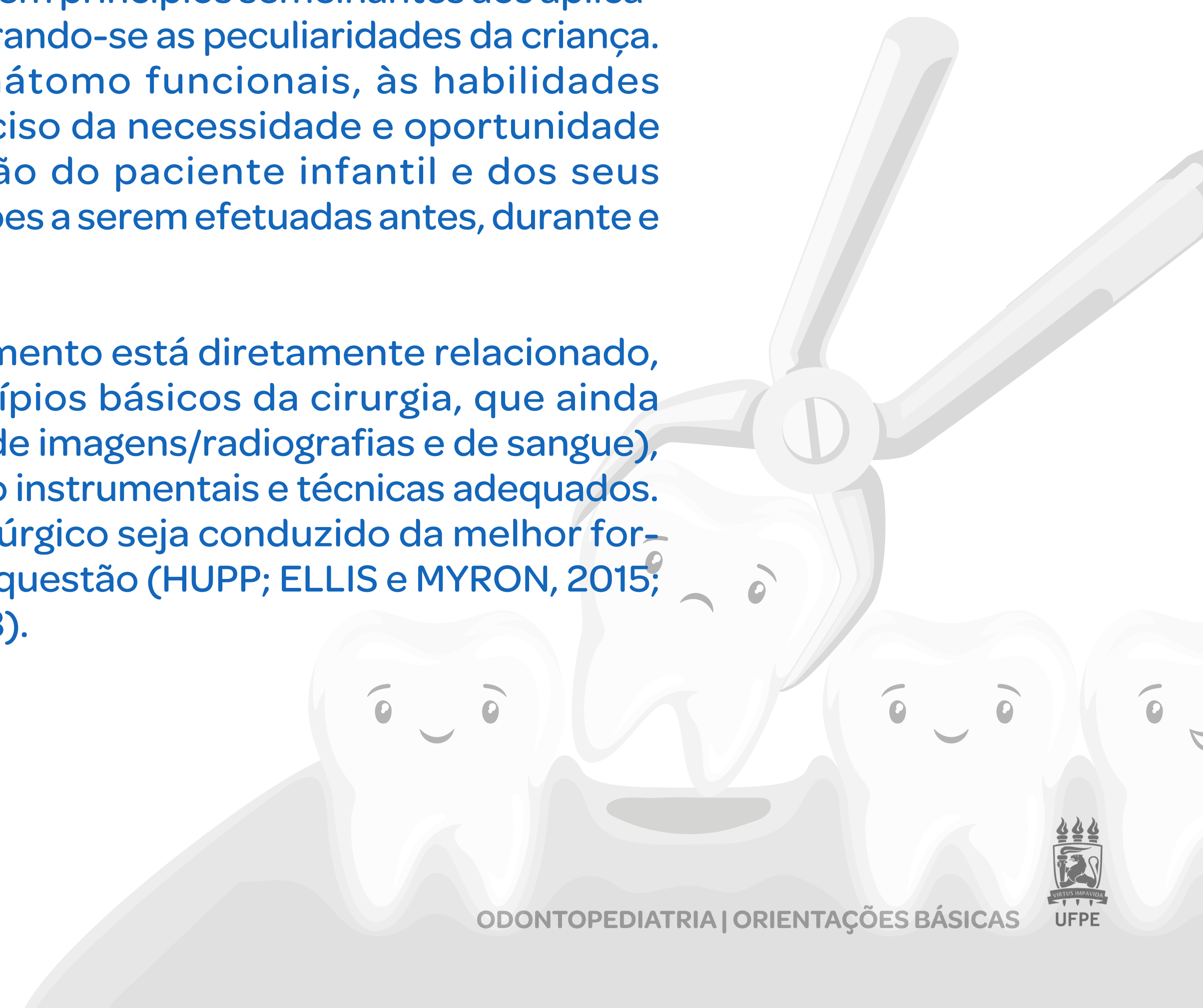
.....

Luciana Fontes



Cirurgias na prática da odontopediatria, principalmente as exodontias ou extrações dos dentes decíduos, seguem princípios semelhantes aos aplicados para os indivíduos adultos, considerando-se as peculiaridades da criança. Estas, com ênfase às condições anátomo funcionais, às habilidades socioemocionais, ao diagnóstico preciso da necessidade e oportunidade cirúrgica e ao preparo e colaboração do paciente infantil e dos seus responsáveis, com respeito às orientações a serem efetuadas antes, durante e após a intervenção.

O grau de sucesso nesse tipo de tratamento está diretamente relacionado, portanto, ao cumprimento dos princípios básicos da cirurgia, que ainda incluem os exames complementares (de imagens/radiografias e de sangue), biossegurança, o controle da dor e o uso instrumentais e técnicas adequados. Esses, a fim de que o planejamento cirúrgico seja conduzido da melhor forma e no tempo hábil para a criança em questão (HUPP; ELLIS e MYRON, 2015; GUEDES-PINTO, 2016; BÖNECKER, 2018).





## Indicações da exodontia de dentes decíduos

(HUPP; ELLIS e MYRON, 2015; GUEDES-PINTO, 2016; BÖNECKER, 2018).




- 1** Quando o estado geral do paciente ou a presença de lesões extensas não permitem um tratamento conservador (restaurador) e se houve o rompimento da cripta do dente sucessor permanente;
- 2** Dentes com lesões de furca e com tentativa prévia de terapia pulpar (tratamento endodôntico) sem sucesso;
- 3** Fratura radicular, reabsorção interna ou externa avançada da raiz, raízes residuais e alveólise;
- 4** Dentes anquilosados ou com retenção prolongada e a presença do sucessor permanente com 2/3 ou mais de rizogênese e traumatismos dentoalveolares, com possíveis implicações no sucessor permanente;
- 5** Dentes natais e neonatais com mobilidade; dentes extranumerários com interferência na erupção dos dentes da série normal; indicação da Ortodontia ou da Ortopedia Funcional dos Maxilares.



## Contraindicações da exodontia de dentes decíduos

(HUPP; ELLIS e MYRON, 2015; GUEDES-PINTO, 2016; BÖNECKER, 2018).

**Observação:** Algumas indicações podem ser reavaliadas. As contraindicações, às vezes, são temporárias ou superadas com a terapêutica medicamentosa prévia.

- |   |   |
|---|---|
| <b>1</b> Infecções agudas, estomatites infecciosas agudas, estomatites herpéticas ou lesões similares e abscessos dentoalveolares (necessidade de tratamento prévio); |    |
| <b>2</b> Discrasias sanguíneas graves ou diabetes (sem a compensação);  |    |
| <b>3</b> Doença cardíaca congênita, doença hepática, suspeita de tumores malignos (associados à quimioterapia ou à radioterapia)                                      |  |

Quadro 1

Técnica cirúrgica  
(Extração fechada  
– via alveolar)

(HUPP; ELLIS e MYRON,  
2015; GUEDES-PINTO,  
2016).

\*\* Considerações sobre os movimentos para luxar e expandir o alvéolo ósseo: em incisivos e caninos decíduos devem ser utilizados movimentos giratórios e nos molares decíduos movimentos pendulares no sentido vestibular-palatino ou vestibular-lingual de maneira lenta e firme. Deve-se observar a estabilização do paciente quanto à sua posição na cadeira e à abertura bucal.

Técnica cirúrgica

- Assepsia e antissepsia;
- Colocação do campo estéril;
- Anestesia tópica;
- Anestesia da região;
- Sindesmotomia;
- Luxação com elevadores infantis (alavanca reta e curva);
- Luxação e avulsão do elemento dentário com fórceps infantil (1, 18D/R, 44,69, 101,150, 151);
- Compressão digital com tampão de gaze;
- Caso necessário, suturas (exodontias múltiplas);
- Orientações pós-operatórias por escrito.

Quadro 2

## Recomendações (Pós-operatório)

(HUPP; ELLIS e MYRON, 2015;  
GUEDES-PINTO, 2016).

Em tempos de pandemia da COVID-19, com a adaptação a novos protocolos de Biossegurança e controle de infecção cruzada (SHARMA e JAIN, 2020).

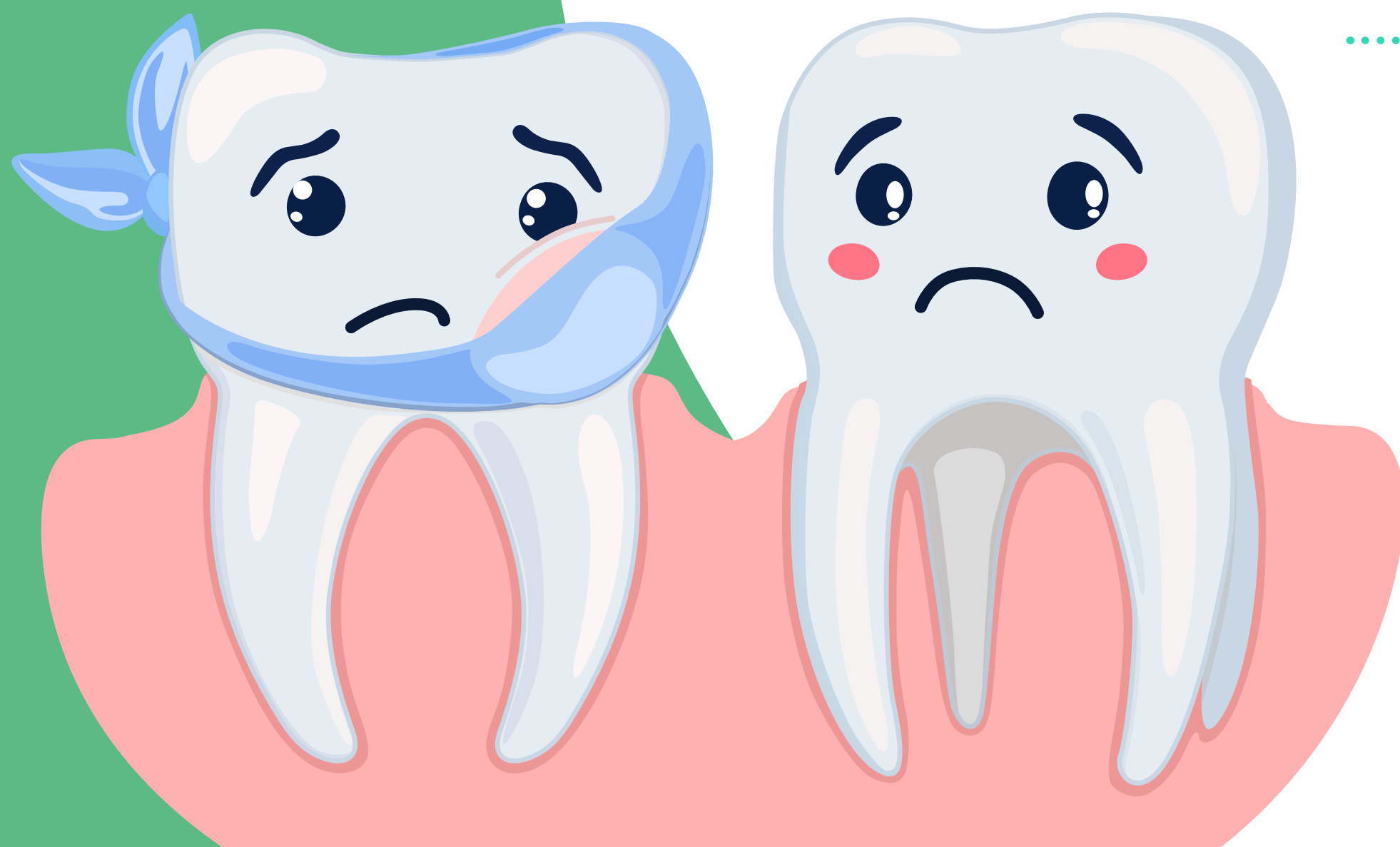
### Recomendações

- Deixar o paciente na cadeira odontológica por aproximadamente 10 minutos (e 5 minutos na sala de espera, antes de liberá-lo);
- Compressas com gaze estéril na loja cirúrgica (compressão digital ou mediante a mordida da criança);
- Orientar os pais (por escrito) para vigiar o (a) filho (a) após a anestesia para que a criança não morda o lábio, língua e bochechas e não manipule a região até que a reversibilidade do bloqueio da condução nervosa. Também para a ingesta de alimentos mais frios e pastosos. Prescrição medicamentosa e consulta para a remoção de sutura, se necessárias.



8

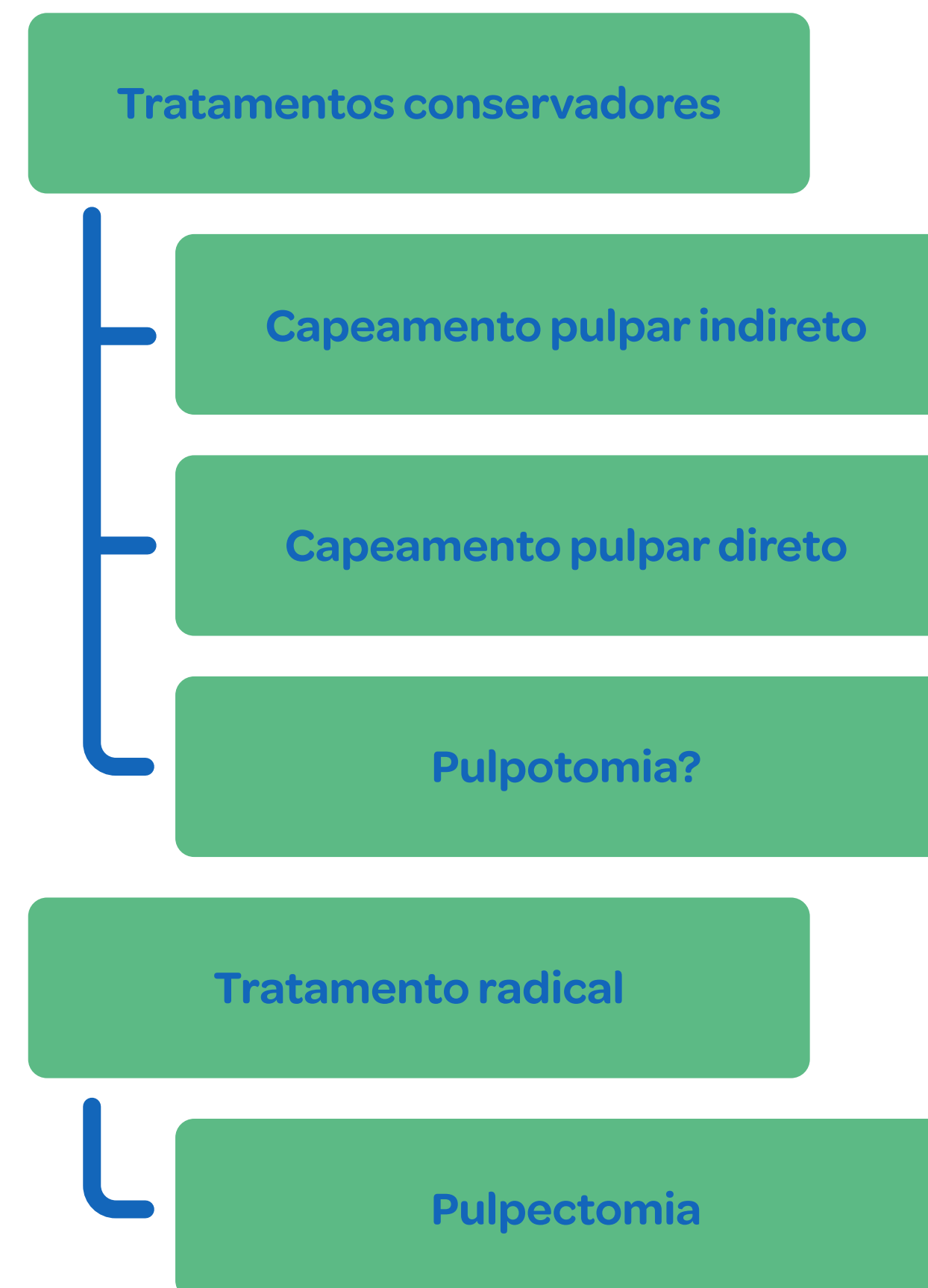# TRATAMENTO ENDODÔNTICO DE DENTES DECÍDUOS



Alice Kelly  
Kamila Azoubel

(CORRÊA, 2017;  
BÖNECKER, 2018)

Diante de casos de comprometimento pulpar, a interpretação dos sinais clínicos/radiográficos e o conhecimento anatômico/fisiológico dos dentes decíduos são fundamentais para a escolha da técnica operatória, devendo priorizar a utilização de materiais biocompatíveis.

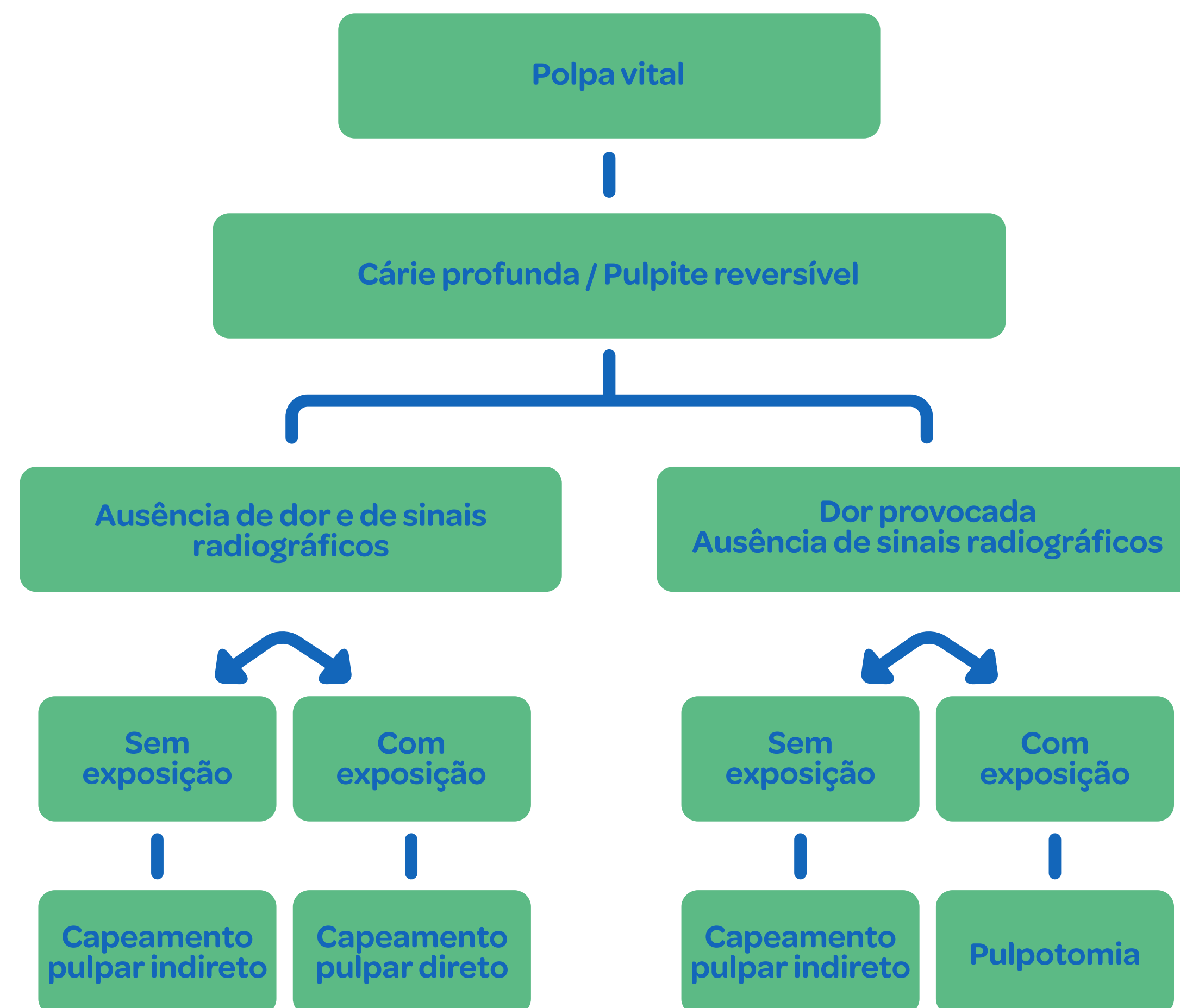


## Decisão de tratamento

Adaptado de Duque (2013)

### Tratamentos conservadores

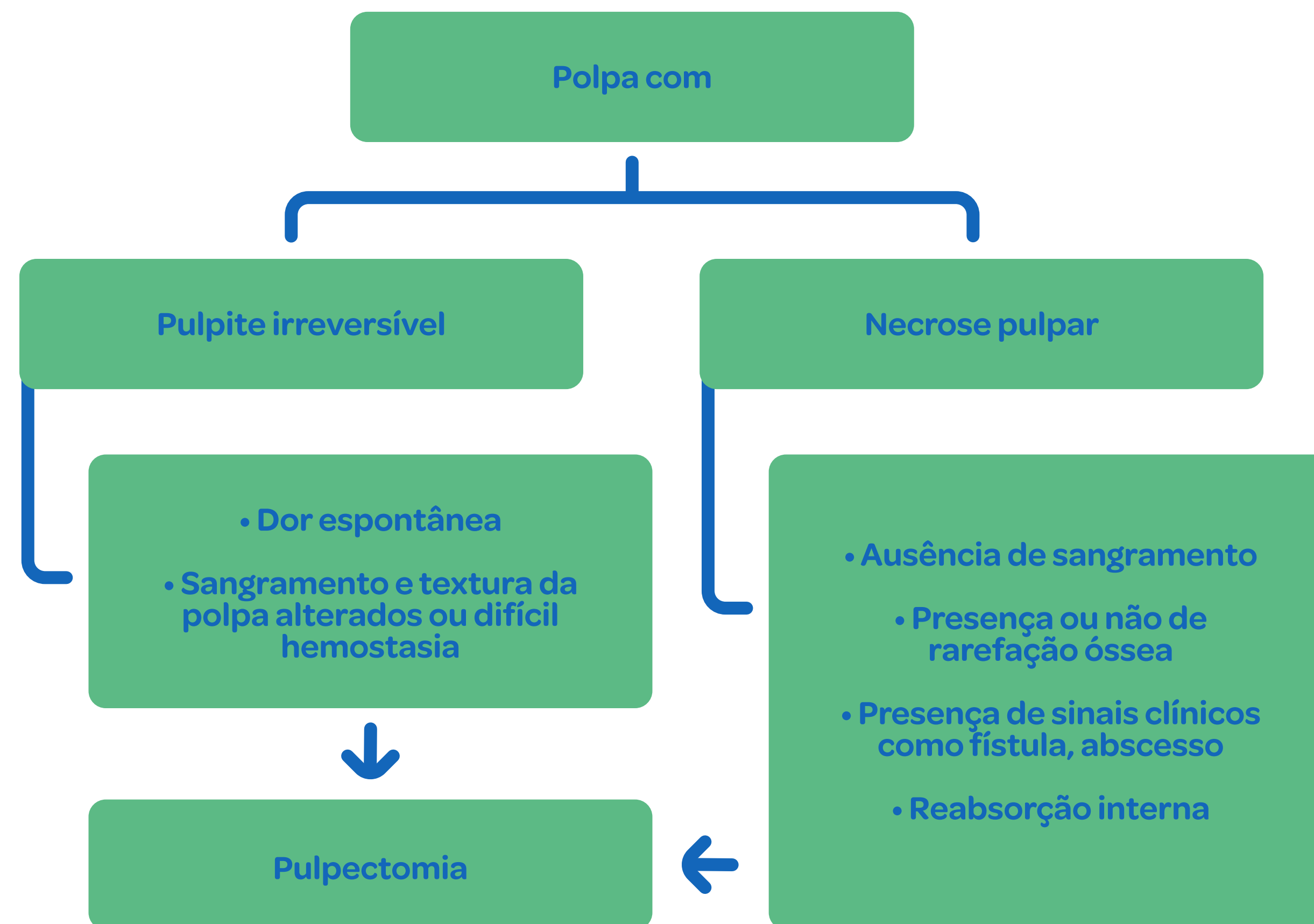
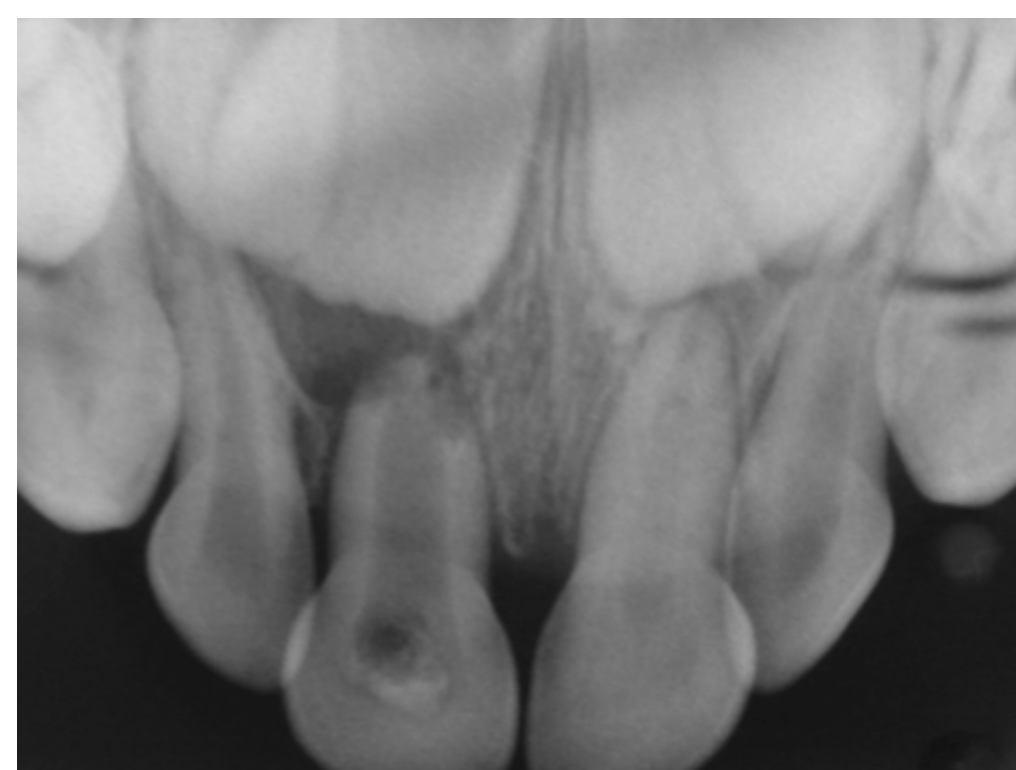Com a frequente utilização da técnica conservadora de remoção seletiva do tecido cariado (ex. ART, capeamento pulpar indireto e tratamento expectante), o capeamento direto e a pulpotomia passaram a ser procedimentos utilizados em menor frequência na abordagem de lesões cariosas profundas em crianças.



## Decisão de tratamento

Adaptado de Duque (2013)

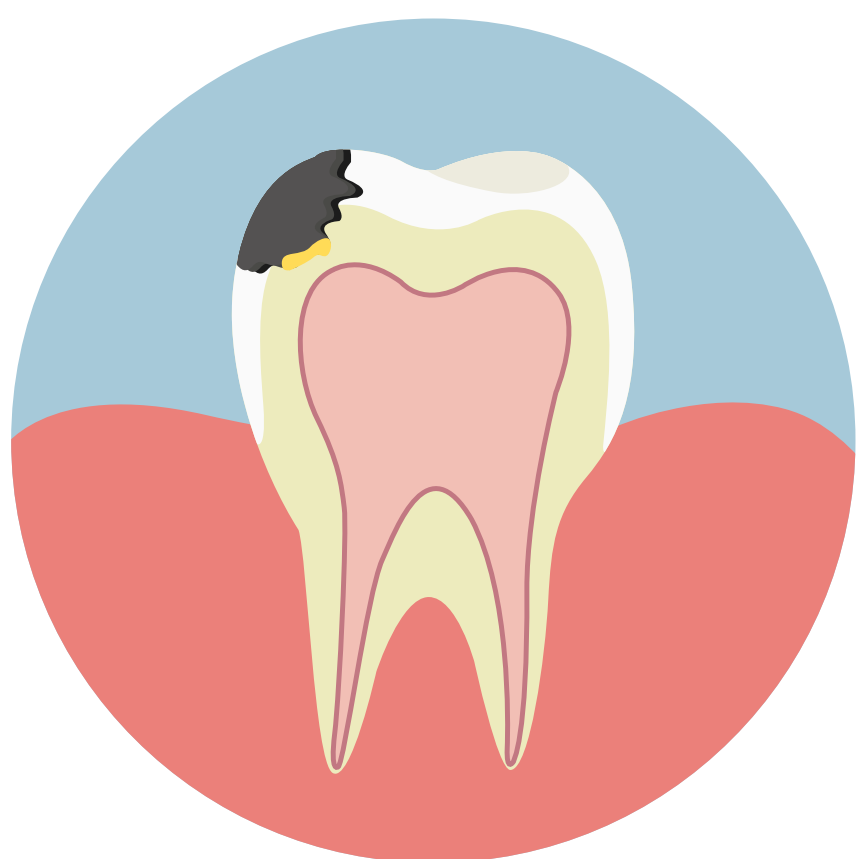## Tratamentos radicais





## Capeamento pulpar indireto

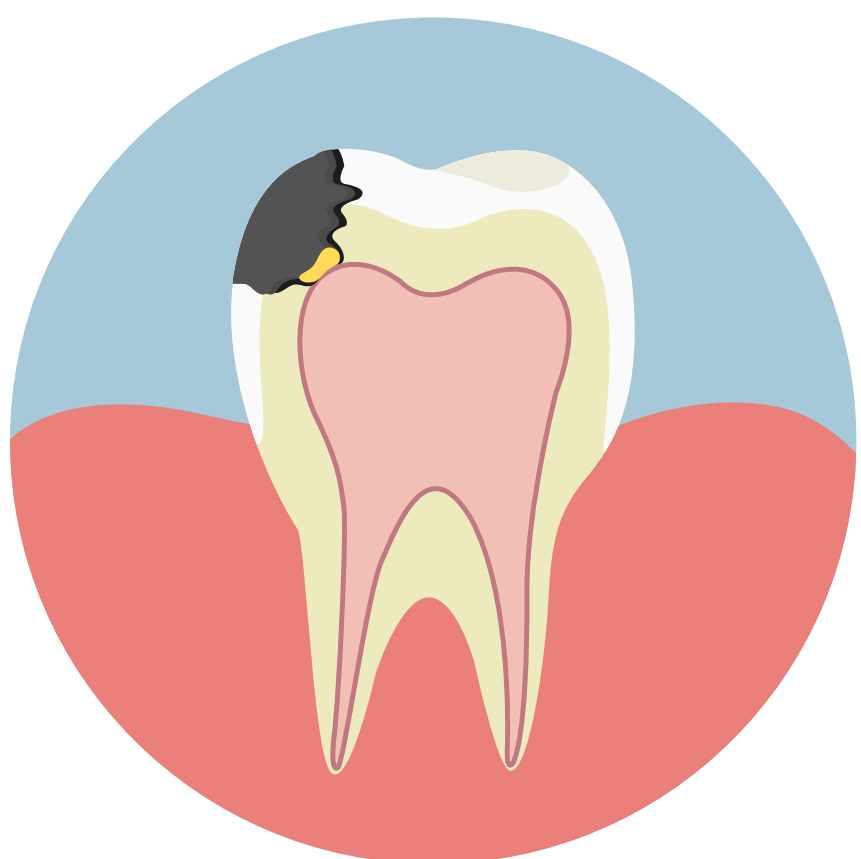(CORRÊA, 2017;  
BÖNECKER, 2018)



Indicações	Técnica Operatória
<ul style="list-style-type: none"> <li>• Ausência de alterações clínicas e radiográficas;</li> <li>• Ausência de dor espontânea;</li> <li>• Nenhuma mobilidade;</li> <li>• Nenhuma alteração periodontal;</li> <li>• Possibilidade de restauração.</li> </ul>	<ul style="list-style-type: none"> <li>• Anestesia;</li> <li>• Isolamento absoluto (preferencialmente);</li> <li>• Remoção seletiva do tecido cariado das paredes laterais com instrumentos rotatórios;</li> <li>• Remoção seletiva do tecido cariado da parede pulpar com instrumentos manuais;</li> <li>• Lavagem da cavidade com soro fisiológico;</li> <li>• Se necessário, proteção do fundo da cavidade com cimento de hidróxido de cálcio;</li> <li>• Colocação de uma restauração definitiva;</li> <li>• Proservação.</li> </ul>

## Capeamento pulpar direto

(CORRÊA, 2017;  
BÖNECKER, 2018)



- Exposição pequena, acidental, ausência de tecido cariado, sangramento vivo.

### Indicações

### Técnica Operatória

- ...Após a exposição acidental;
- Lavagem da pequena exposição com soro fisiológico ou água de cal;
- Secagem com pelota de algodão estéril;
- Colocação de hidróxido de cálcio P.A.;
- Colocação de cimento de hidróxido de cálcio sobre o P.A.;
- Colocação de CIV seguido da restauração definitiva no elemento dentário envolvido;
- Proservação.

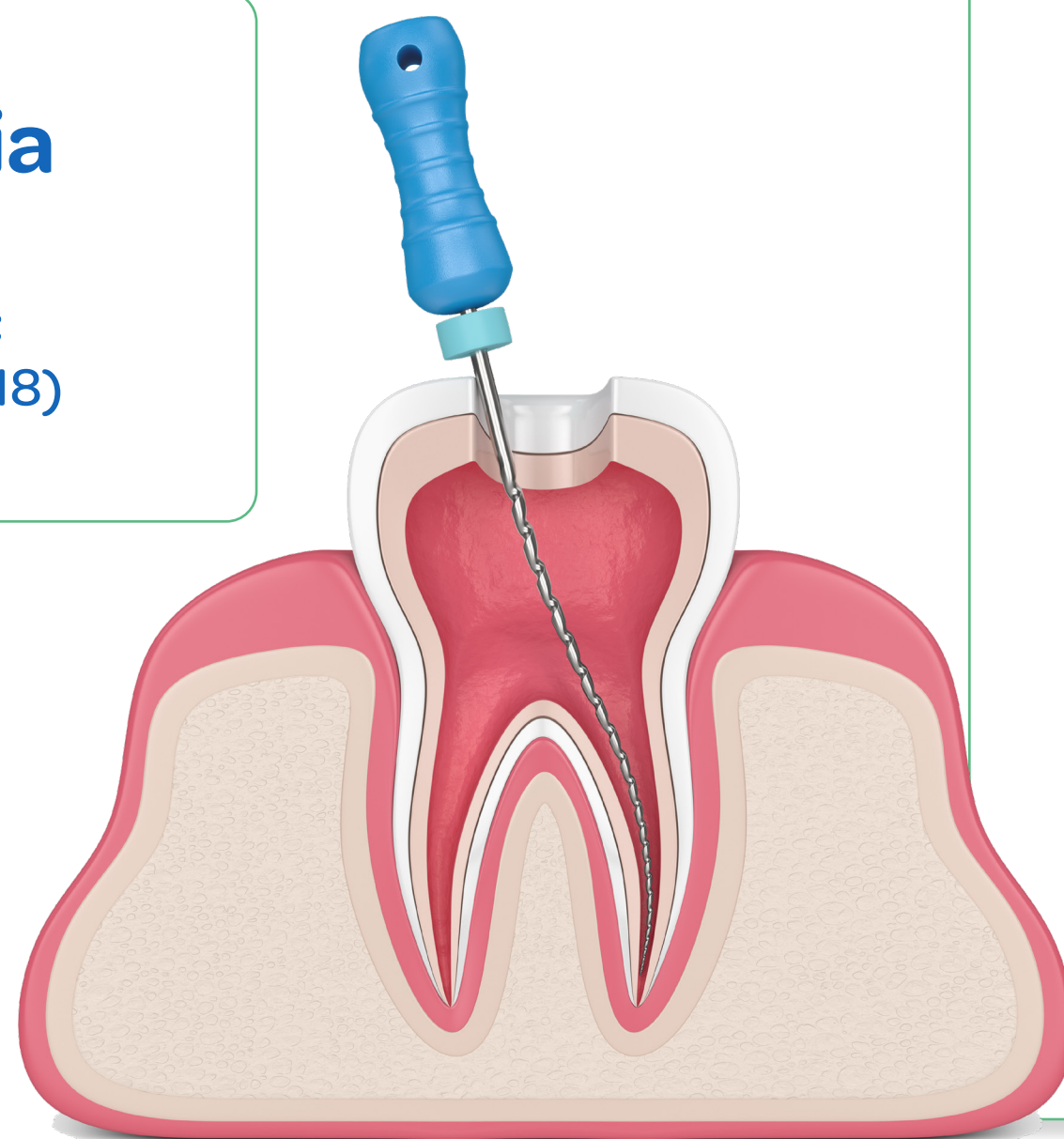
Colocação de um medicamento diretamente sobre uma pequena exposição pulpar circundada por dentina sadia.

#### Objetivos:

- Formar dentina reparadora;
- Manter a vitalidade pulpar.

## Pulpectomia

(CORRÊA, 2017;  
BÖNECKER, 2018)



### Indicações

- Estágios inflamatórios irreversíveis, necrose
- Dor espontânea, fístula, abscesso
- Sangramento incontrolável ou ausente
- Insucessos em terapias pulpares conservadoras
- Dentes que necessitam de pinos

### Contraindicações

- Mais de dois terços de reabsorção radicular
- Extensas lesões periapicais e de furca
- Anomalias na morfologia dos canais radiculares
- Pacientes debilitados sistemicamente

## Pulpectomia

### Técnica operatória

- Rx diagnóstico/ Odontometria
- Anestesia
- Isolamento absoluto
- Remoção de tecido cariado
- Acesso com remoção de todo teto
- Esvaziamento do conteúdo pulpar
- Localização dos condutos e odontometria
- Preparo da entrada do canal se necessário
- Instrumentação do canal

- Irrigação com NaOCl 1% ou clorexidina gel 2%
  - Secagem
  - Obturação
  - Restauração definitiva
- \*Curativo de demora de 48 a 72 horas a base de hidróxido de cálcio, recomendado em caso de necrose pulpar com lesão periapical (DUARTE, 2018)

### Exemplos de materiais utilizados para a obturação dos canais radiculares Cimento de óxido de zinco e eugenol convencional (OZE)

Pastas à base de iodofórmio: Kri® e Guedes-Pinto

Pasta à base da associação de iodofórmio e hidróxido de cálcio: Vitapex® e Feapex®

Pasta à base de hidróxido de cálcio: Callen®, pasta Callen® espessada com óxido de zinco, P.A. e veículo, UltraCall XS®




9

# TERAPIA MEDICAMENTOSA PARA A CRIANÇA

.....

Cintia Katz



Em Odontopediatria, a terapêutica medicamentosa atua como coadjuvante ao tratamento odontológico. Pacientes infantis requerem cuidados adicionais visando estabelecer a dosagem correta e o mínimo de efeitos colaterais (CORREA, 2017).

Em crianças com até 30kg, a dosagem dos medicamentos deve ser calculada de forma individualizada, de acordo com o peso. Em geral, para as crianças acima de 30kg, são administradas as dosagens de adulto. A via de administração oral deve ser a de preferência, por ser segura e conveniente, utilizando-se fármacos na forma líquida (suspensão oral ou gotas) e com sabor agradável.



## Analgésicos

(MASSARA  
e REDUA, 2017)

São utilizados na prevenção e controle da dor de intensidade leve a moderada. Quando utilizados na pré-intervenção (**analgesia preemptiva**) propiciam a potencialização da anestesia, gerando maior conforto ao paciente.

Indicações:

- 1) Após exodontias não complicadas de decíduos ou permanentes;
- 2) Nos casos de abscesso dento-alveolar agudo, principalmente nas fases inicial e em evolução (nesses casos, prescreve-se juntamente com antibiótico);
- 3) Após procedimentos cirúrgicos gengivais, raspagens e preparos protéticos.

Os utilizados em odontopediatria são os não opiáceos, por serem satisfatórios nas situações requeridas e por oferecerem menor toxicidade.

**Duração do tratamento:** varia de 24 a 72 horas, a depender da indicação e da intensidade da dor.

Analgésicos mais utilizados em Odontopediatria

(MASSARA e REDUA, 2017)

Dipirona Solução Gotas 500mg/ml	1 gota/kg/dose de 6/6 horas
---------------------------------	-----------------------------

Dipirona Xarope Pediátrico 50mg/ml	Peso (kg)	Dose em ml Máximo: 4x/dia
	9 a 15	2,5 a 5
	16 a 23	3,75 a 7,5
	24 a 30	5 a 10

Paracetamol Solução Gotas 200mg/ml	1 gota/kg/dose de 4/4h ou 6/6h
------------------------------------	--------------------------------

Paracetamol Xarope Pediátrico 32mg/ml	Peso (kg)	Dose em ml Máximo: 5x/dia
	11 a 15	5
	16 - 21	7,5
	22 - 26	10
	27 - 31	12,5



## Anti-inflamatórios

(MASSARA  
e REDUA, 2017)

Os não-hormonais ou não-esteróides são os anti-inflamatórios mais utilizados, pois apresentam menos toxicidade e efeitos colaterais.

### Indicação:

Situações em que é previsto o desenvolvimento de edema, como no caso de cirurgias mais invasivas, traumatismos e alguns tipos de estomatites. São contraindicados em casos de úlceras gástricas, problemas renais e histórico de sangramentos.

### Contraindicações:

Em casos de úlceras gástricas

### Duração do tratamento:

Varia de 1 a 5 dias, de acordo com a indicação.

### Os mais utilizados:

**Ibuprofeno solução gotas**  
**100mg/ml:** 1 gota/kg/dose de 6/6 h ou 8/8h.

**Naproxeno suspensão oral**  
**de 25mg/ml:** 1ml para cada 5kg/dose de 8/8h ou 12/12h.

## Antibióticos

(MASSARA  
e REDUA, 2017)

São utilizados como coadjuvantes ao tratamento clínico, nas seguintes situações:

- 1) Pacientes com manifestações sistêmicas da infecção de origem dental (febre, calafrios, mal-estar, apatia, cansaço físico, falta de apetite, prostração);
- 2) Abscessos agudos, atingindo espaços adjacentes (linfonodos, região de órbita), mas sem limites definidos (celulite);
- 3) Em casos de traumatismos com luxação severa e lesão severa de partes moles.
- 4) Profilaticamente em casos selecionados (pacientes cardiopatas, com válvulas cardíacas, imunocomprometidos, asmáticos, diabéticos).

### A duração do tratamento:

Deve ser de 7 a 10 dias, coadjuvante à hidratação e acompanhamento do paciente.

Na profilaxia antibiótica é administrada a dose total diária calculada para a criança, uma hora antes do procedimento.

Fármaco	Apresentação	Posologia
Amoxicilina	Suspensão Oral de 250mg/5ml	1ml/kg/dia = 50mg/kg/dia
Amoxicilina + Clavulanato de Potássio		Dividido em 3 tomadas diárias
Eritromicina		1ml/kg/dia = 50mg/kg/dia
Cefalexina		Dividido em 4 tomadas diárias

### Regra Prática

Dose diária: 1ml/kg/dia

Dividir pelo número de tomadas

# REFERÊNCIAS



ABRÃO, J., et al. **Ortodontia preventiva: diagnóstico e tratamento**. 1. ed. São Paulo: Artes Médicas, 2014.

BARATIERI, L. N., et al. **Odontologia Restauradora: fundamentos e técnicas**. vol. 1 e 2. São Paulo: Santos, 2011.

BÖNECKER, M., et al. **Odontopediatria: evidências científicas para a conduta clínica em bebês e pré-escolares**. 1. ed. São Paulo: Quintessence, 2018.

CHEDID, S. J. **Ortopedia e Ortodontia para a dentição decídua: atendimento integral ao desenvolvimento da oclusão infantil**. São Paulo: Santos, 2013.

CORRÊA, M. S. N. P.; COSTA, L. R. R. S.; COLARES, V. Medo Odontológico. In: CORREA, M. S. N. P. **Conduta clínica e psicológica na Odontopediatria**. São Paulo: Santos, 2013. p.123-130.

CORRÊA, M.S.N.P. **Odontopediatria na primeira infância**. 3. ed. São Paulo: Santos, 2017.

DUARTE, D.; FERES, M.; FONTANA, U. F. **Odontopediatria: estado da arte: educação, diagnóstico e intervenção estético-funcional**. 1. Ed. São Paulo: Napoleão, 2018.

DUQUE, C., et al. **Odontopediatria: uma visão contemporânea**. São Paulo: Livraria Santos Editora, 2013.

FRENCKEN, J. E.; HOLMGREN, C. J. **Atraumatic Restorative Treatment for dental caries**. Nijmegen: STI Book, 1999.

GUEDES-PINTO, A. C. **Odontopediatria**. 9. ed. São Paulo: Santos, 2016.

HUPP, JR; ELLIS, E; MYRON, R. **Cirurgia Oral e Maxilofacial contemporânea**. 6. ed. Rio de Janeiro: Elsevier, 2015.

MALAMED, S. F. **Manual de anestesia local**. 5. ed. São Paulo: Elsevier, 2004.

MASSARA, M. L. A.; REDUA, P. C. B. **Manual de referência para procedimentos clínicos em Odontopediatria**. São Paulo: Santos, 2017.

SB Brasil 2010. Pesquisa Nacional de Saúde Bucal: resultados principais / Ministério da Saúde. **Secretaria de Atenção à Saúde. Secretaria de Vigilância em Saúde**. Brasília: Ministério da Saúde, 2012.

SHARMA, A.; JAIN, M. B. Pediatric dentistry during Coronavirus Disease – 2019 pandemic: a para-digma shift in treatment options. **International jornal of clinical pediatric dentistry**, v. 13, n.4, p. 412-415, 2020.

TOLEDO, O. A. **Odontopediatria: fundamentos para a prática clínica**. 3. ed. São Paulo: Editorial Premier, 2014.

